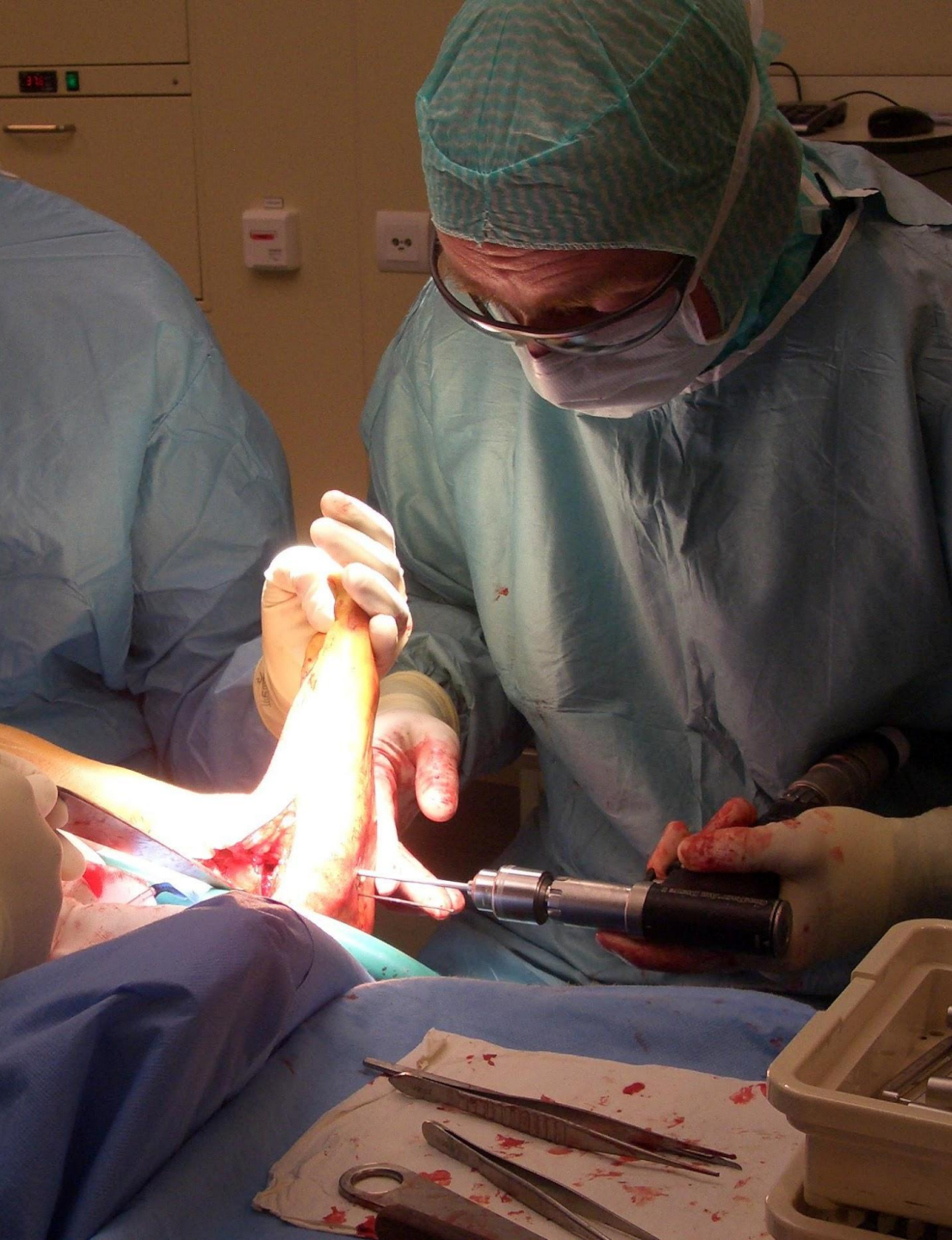




# Hallux valgus operatietechnieken

---

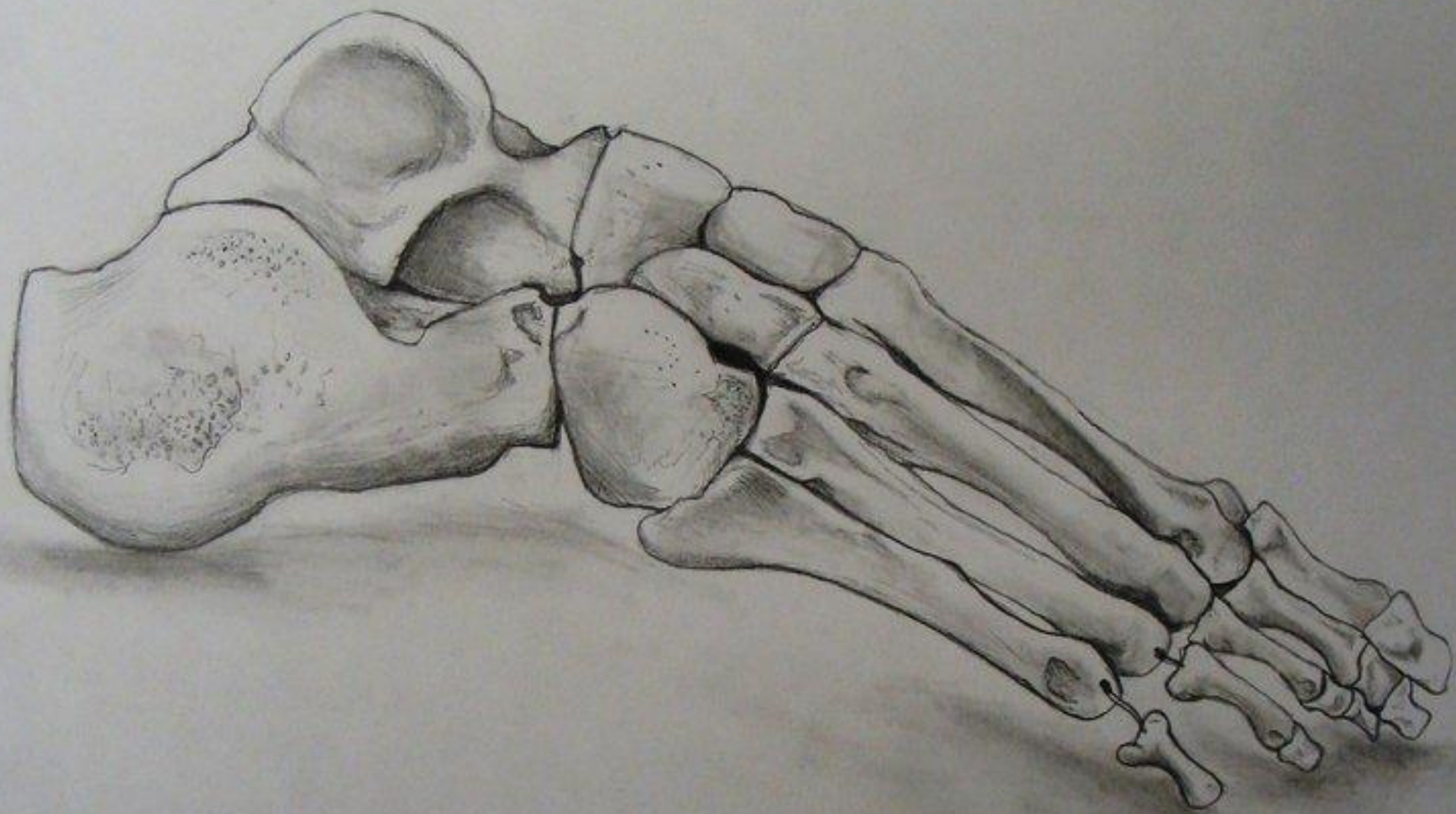DR. R.H.G.P. VAN ERVE, ORTHOPEDISCH CHIRURG

*Korte inleiding betreft mijzelf*

- RUUD VAN ERVE

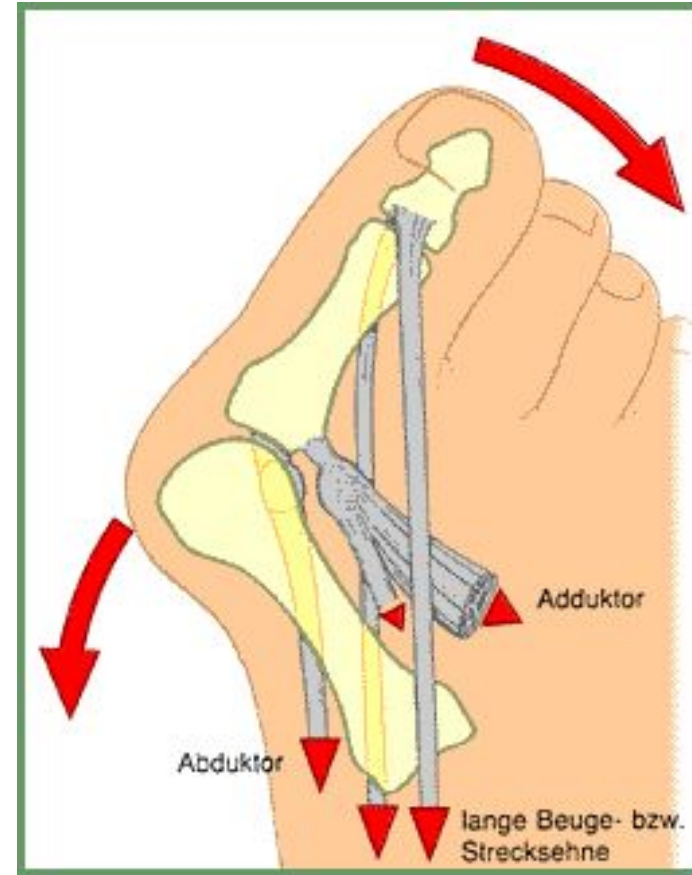
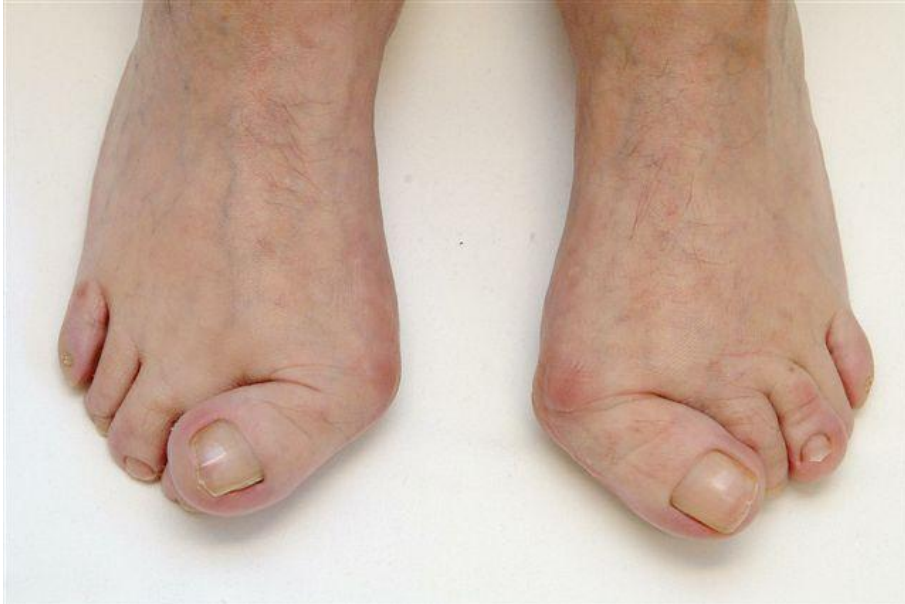




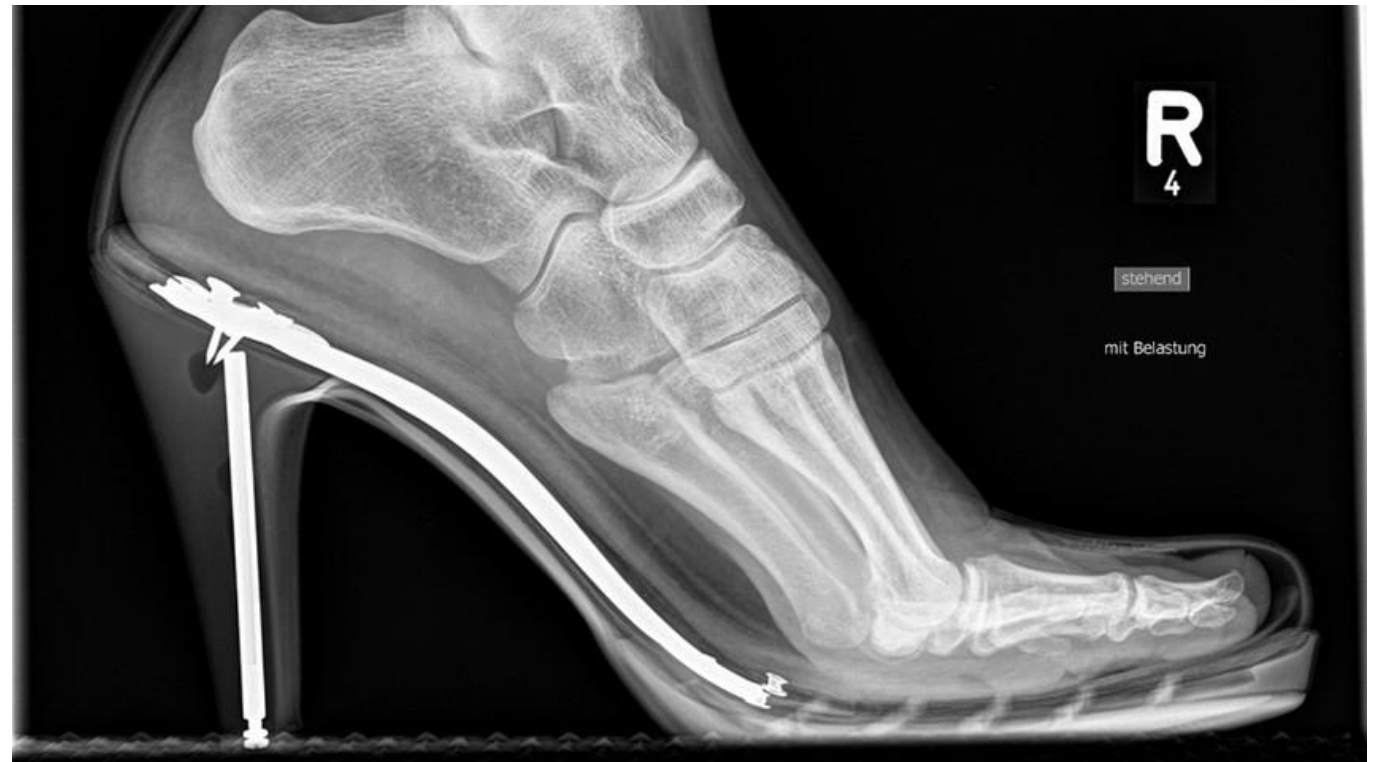
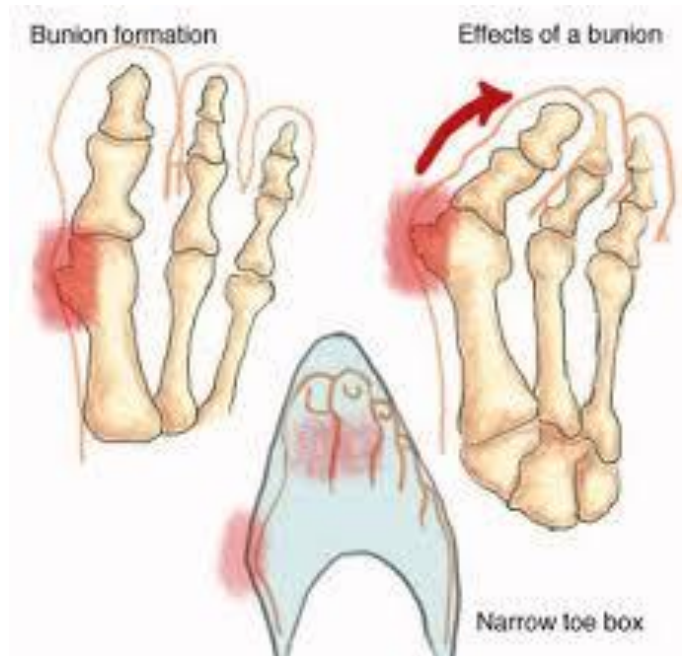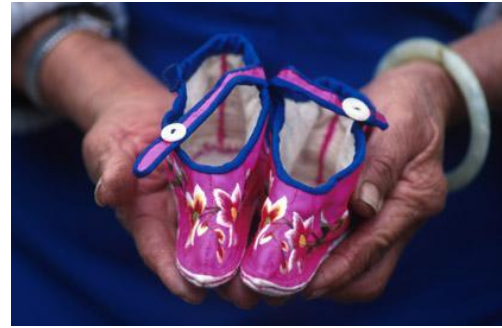*[Handwritten signature]*

# Hallux valgus



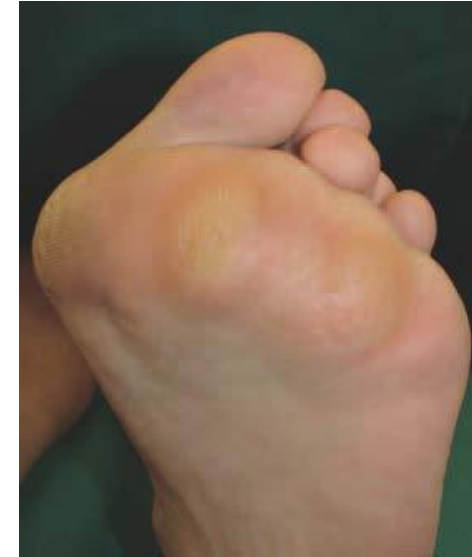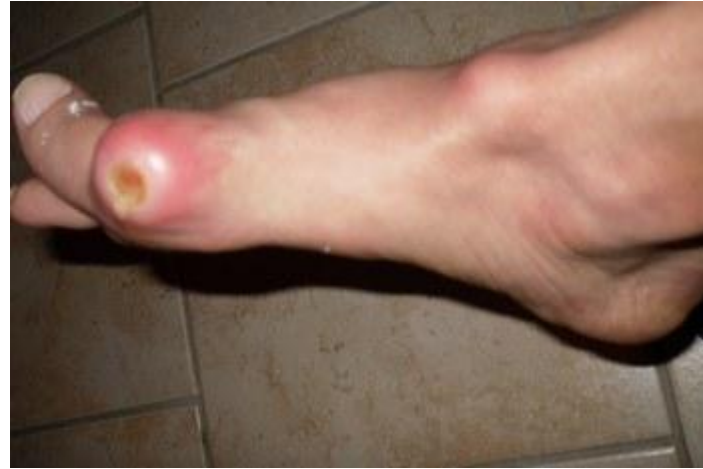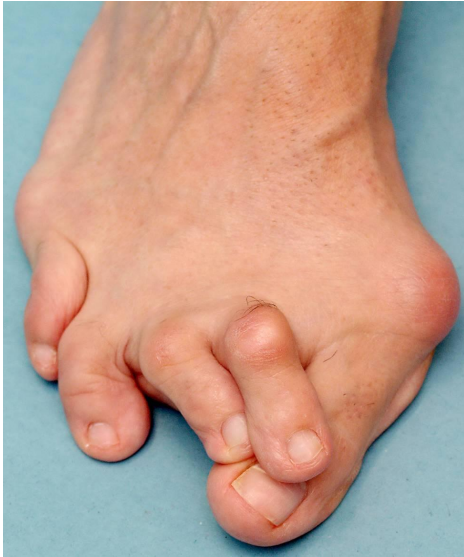# Oorzaken





# Klinisch beeld

---



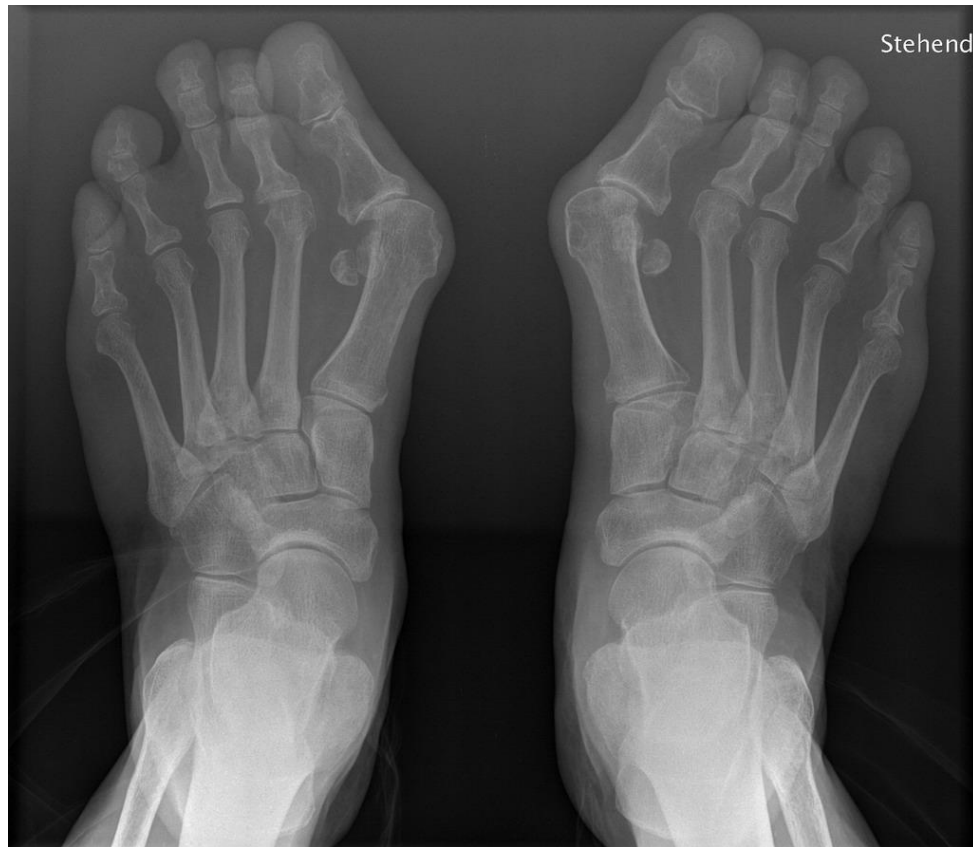

*"Nurse, get on the internet, go to SURGERY.COM, scroll down and click on the 'Are you totally lost?' icon."*



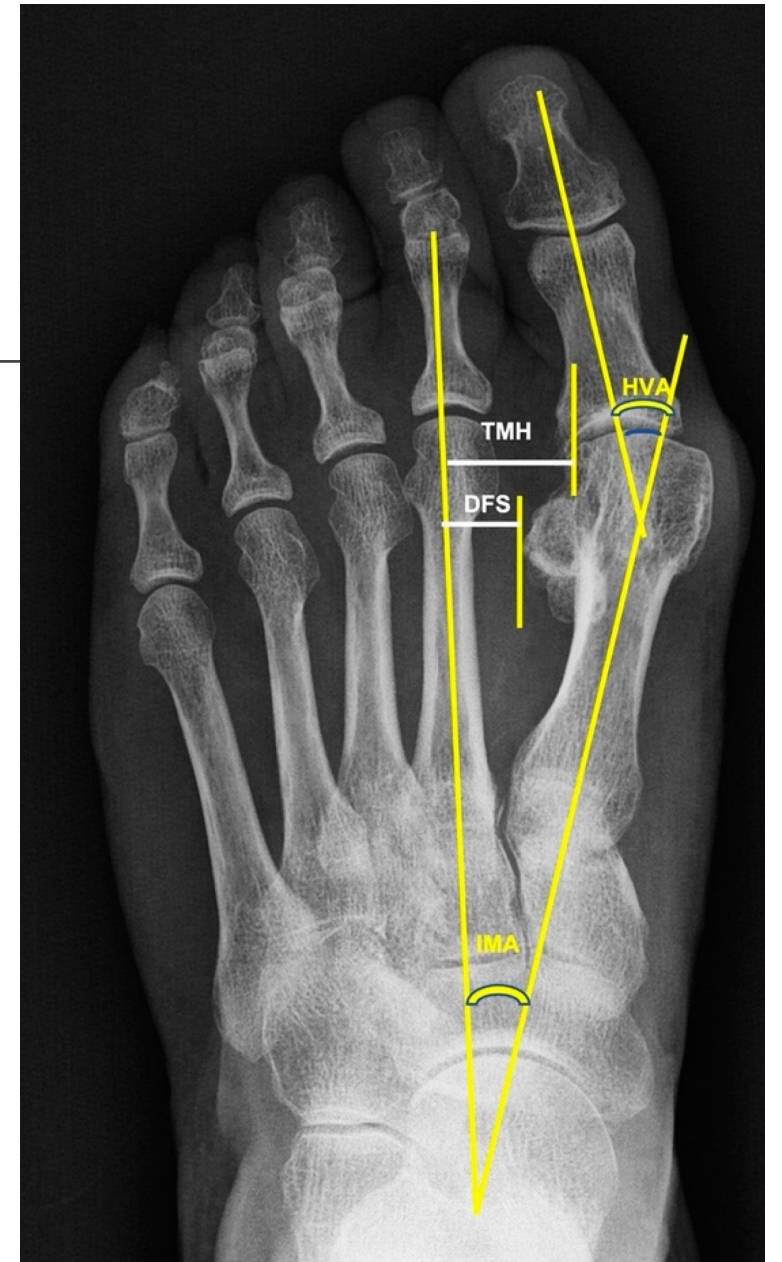
# Radiologie

---



# Metingen

---

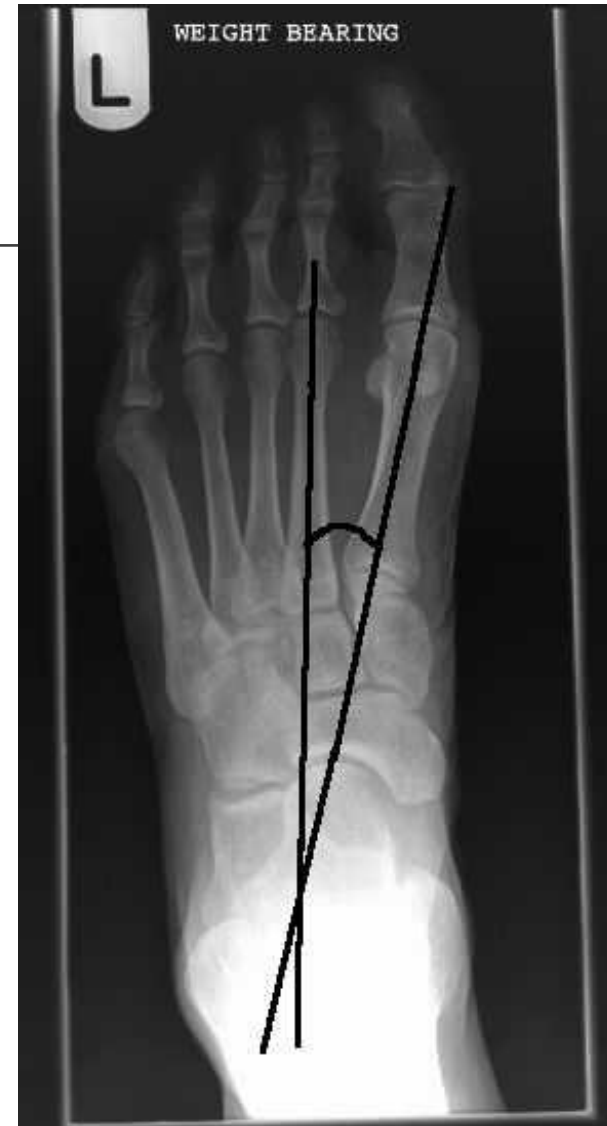

# IMA

Hoek tussen 1<sup>e</sup> en 2<sup>e</sup> metatarsaal

Idealiter tussen 8-12 graden

> 12 graden = metatarsus adductus



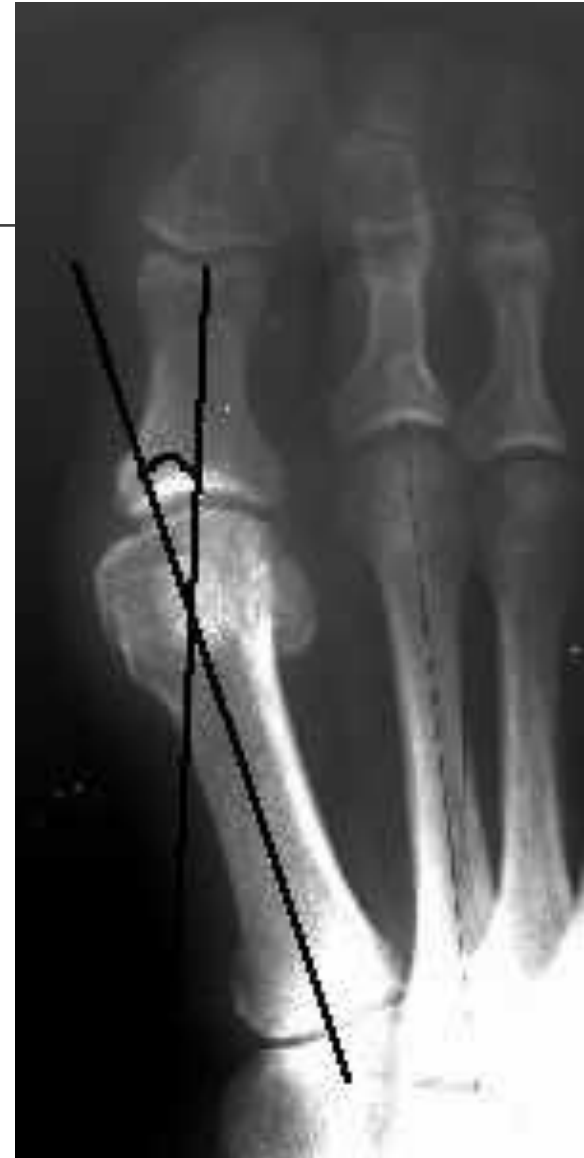

# HVA

---

Hoek tussen kruising lengteas MT 1 en proximale phalanx

Idealiter < 15 graden

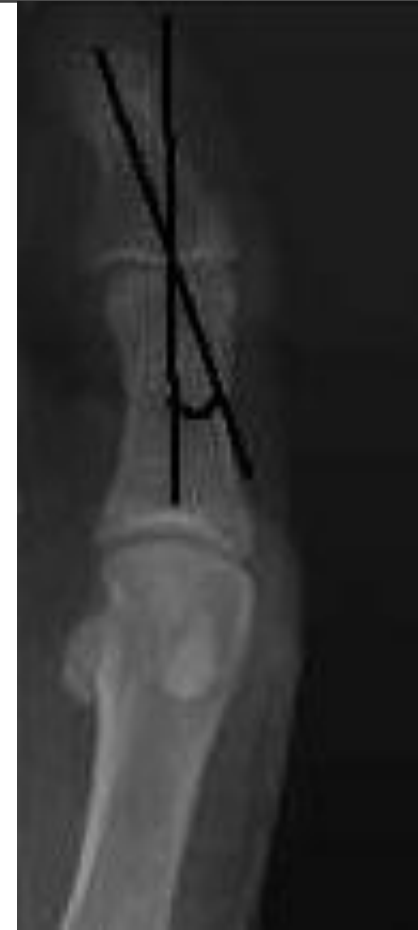

# Hallux interphalangeus angle

---

Hoek tussn lengteas proximale phalanx en distale phalanx

Idealiter 8-10 graden



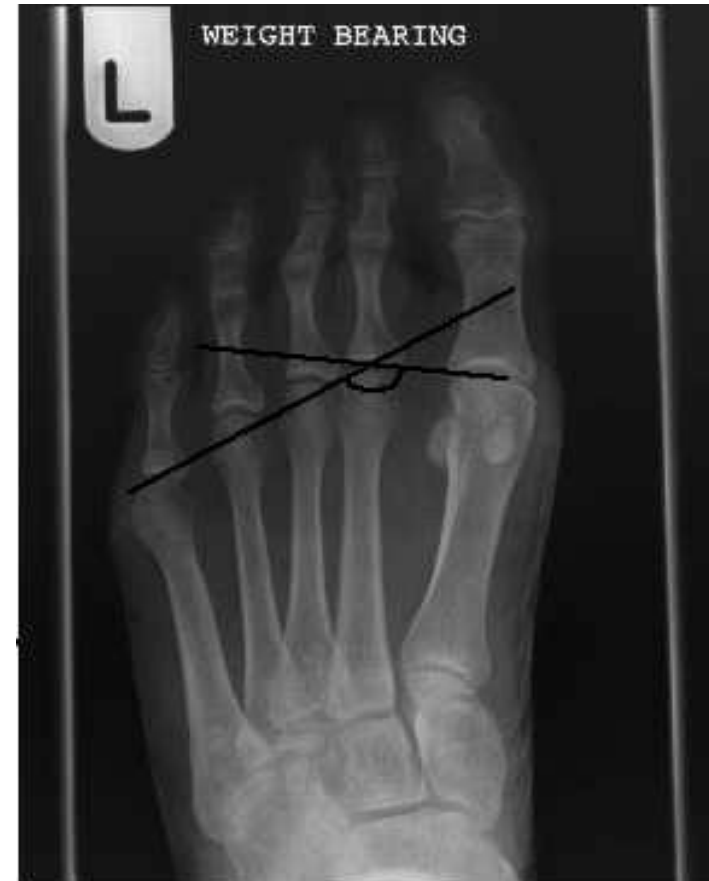# Metatarsal break angle

---

Lijn die distale centrum 1<sup>e</sup> en 2<sup>e</sup> MT verbindt

Lijn die distale centrum 2<sup>e</sup> en 5<sup>e</sup> MT verbindt

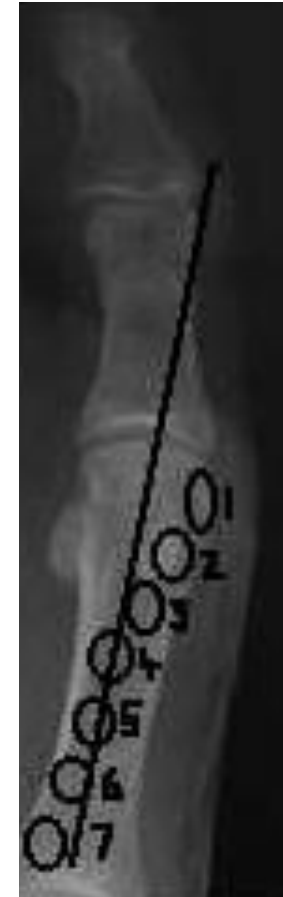Metatarsale formule:  $2 > 1 = 3 > 4 > 5$





# Tibiaal sesamoïd positie

---



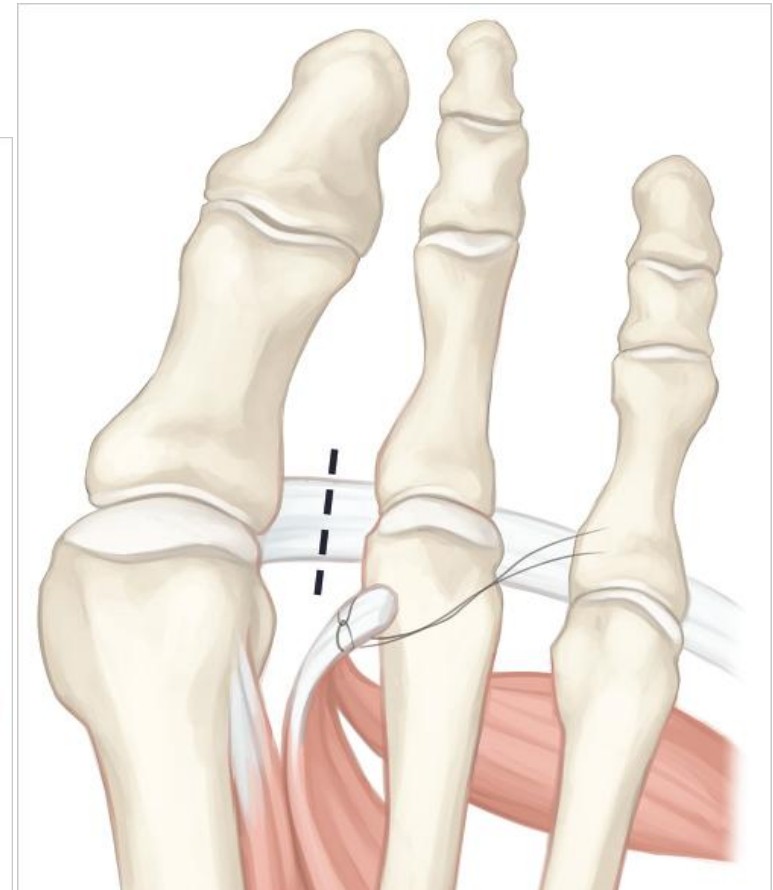
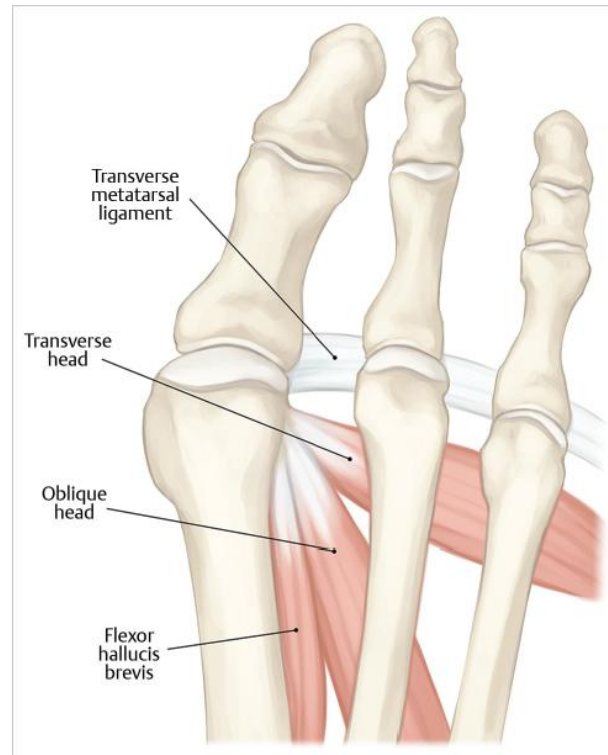
# Keuzehulp / richtlijn

•Surgical Indications for Various Techniques to treat Hallux Valgus				
	•HVA	•JMA	•Modifier	•Procedure
•Mild	•< 25°	•< 13°	•Distal MT osteotomy <sup>215737</sup>	•Chevron osteotomy •Biplanar if DMAA > 10° with mod McBride
•Moderate	•26-40°	•13-15°	•Proximal MT +/- distal MT osteotomy	•Chevron/mod McBride + Akin •Proximal MT osteotomy and mod McBride
•Severe	•41-50°	•16-20°	•Double osteotomy, DMAA > 15°	•Proximal MT osteotomy plus biplanar chevron, mod McBride •Lapidus procedure plus Akin
	•41-50°	•16-20°	•Elderly/very low demand patient	•Keller resection arthroplasty
	•41-50°	•16-20°	•Juvenile/Adolescent with DMAA > 20	•Double osteotomy of first ray

# Mild:

Modified Mc Bride; weke delen  
procedure (DSTP)

evt in combinatie met  
bunionectomie

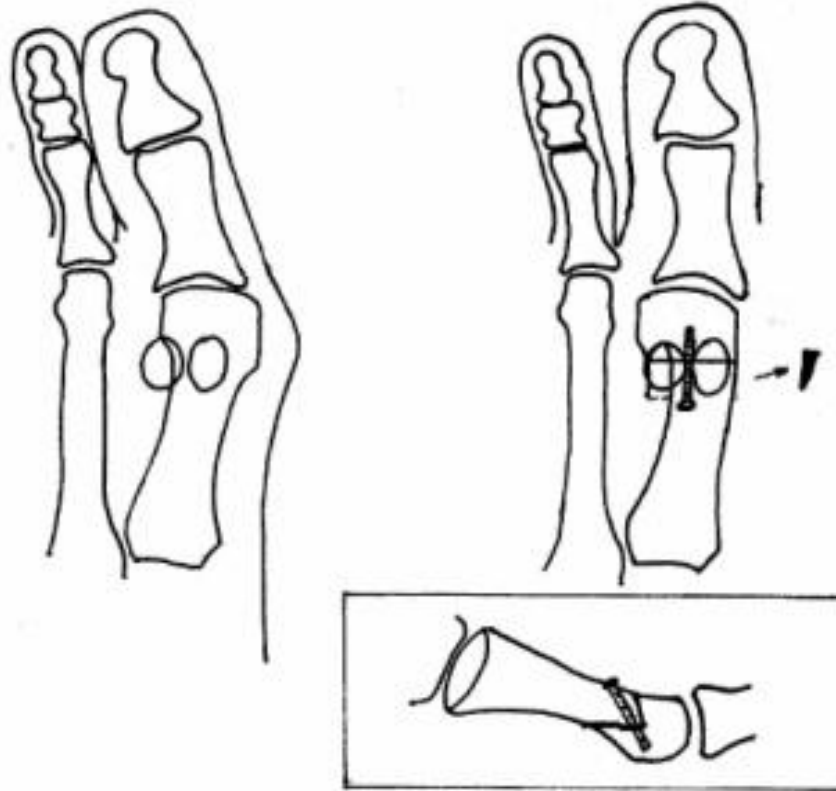




# Mild en matig

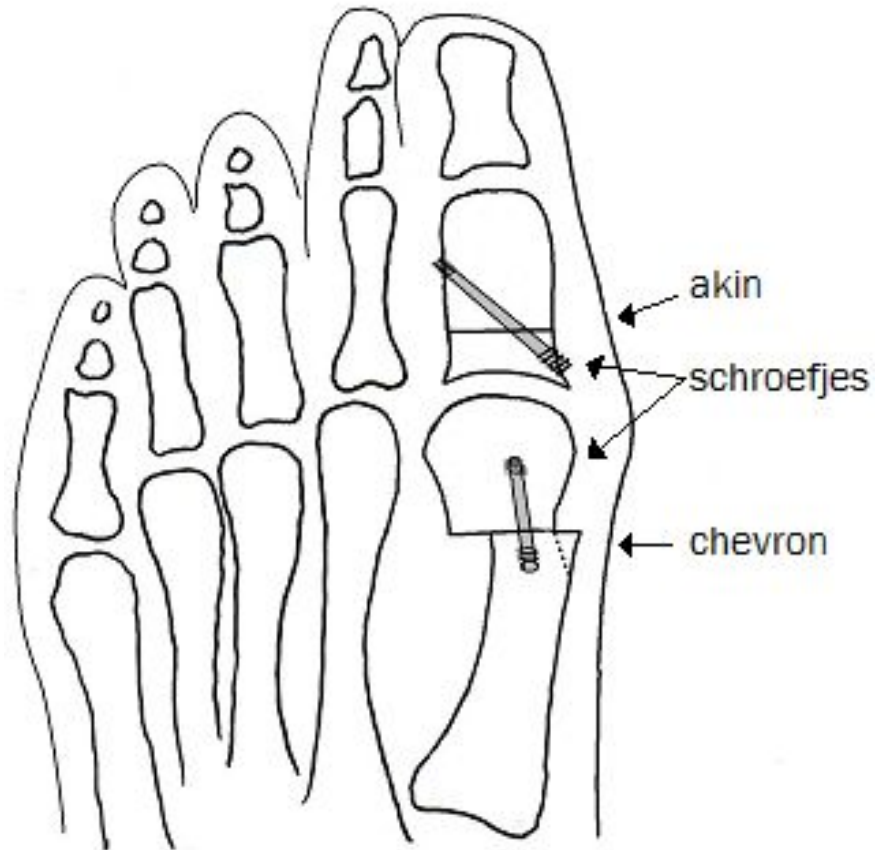
---

Chevron osteotomie



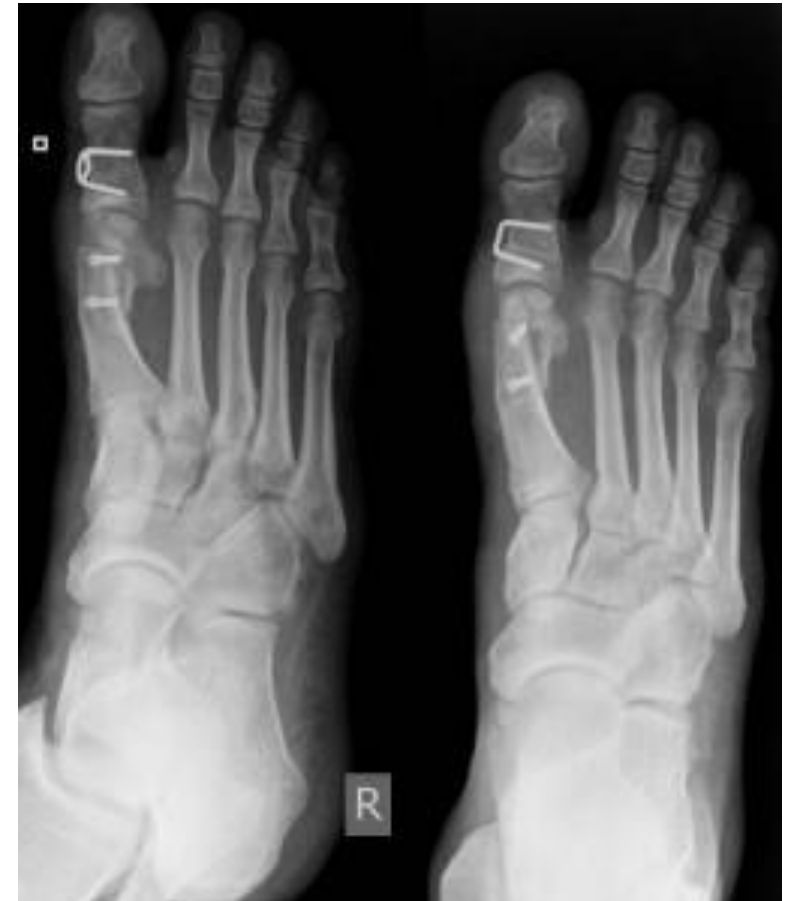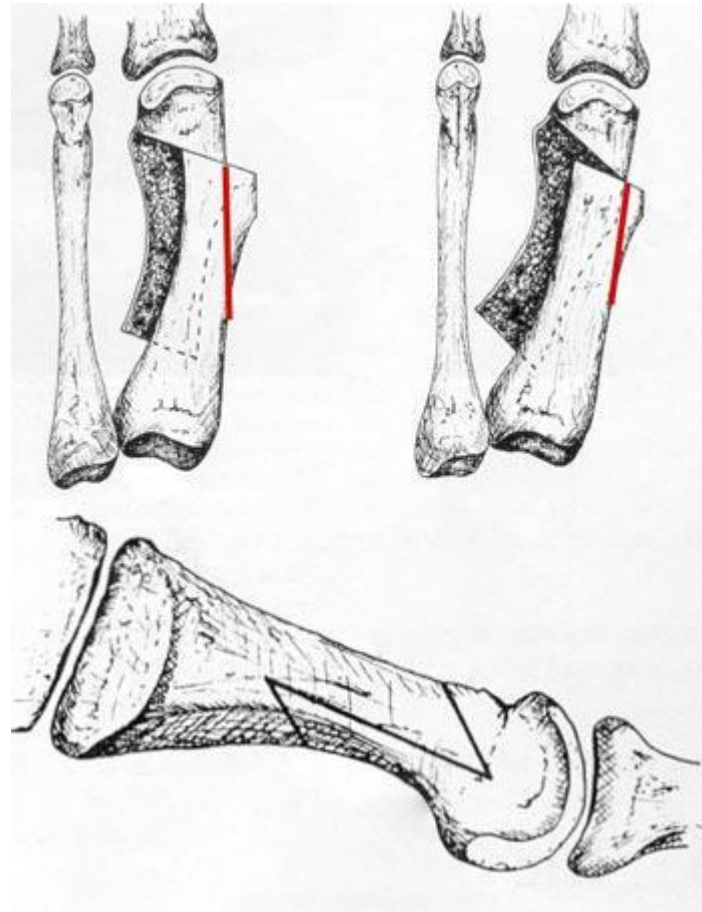
# Chevron aangevuld met Akin

---



# Alternatief voor Chevron: Scarf

---





# Matig

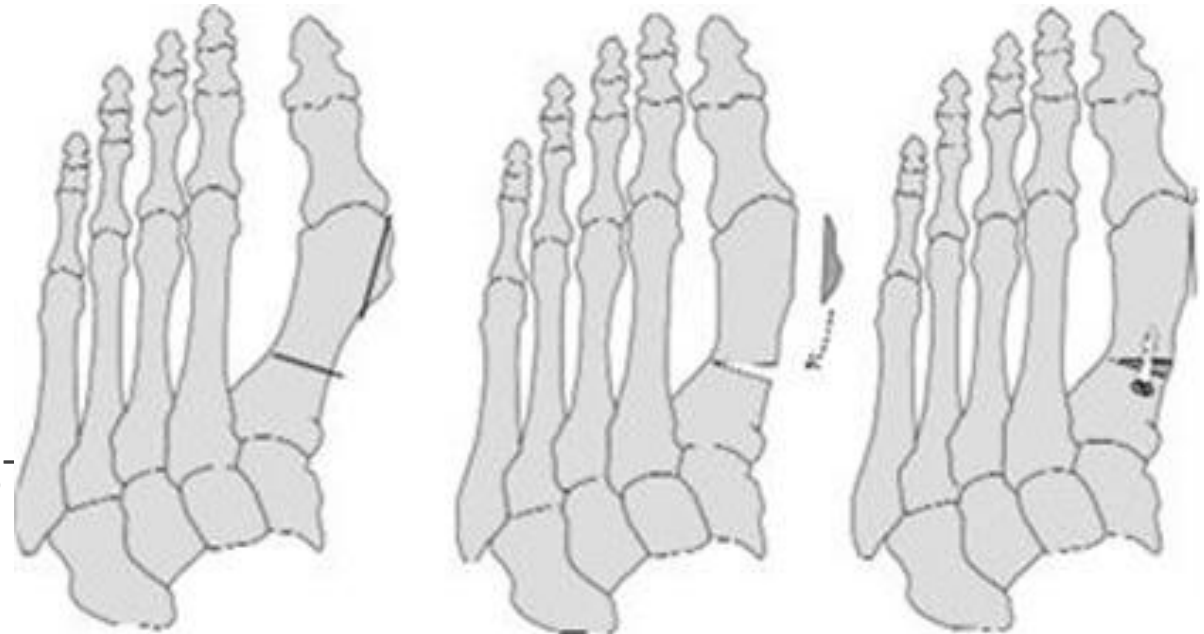
---

## Proximale osteotomie + DSTP

- Crescentic (boogvormig)
- Wig
  - Lateraal gesloten
  - **Mediaal open**

## Distale osteotomie

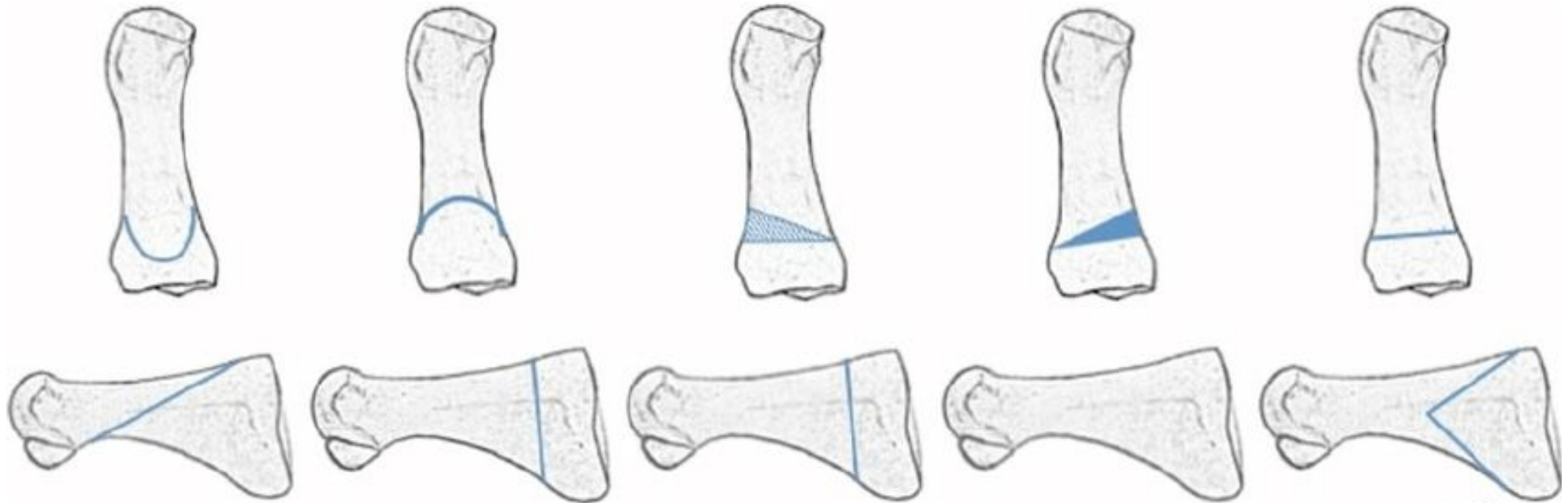
- Chevron + Akin + modified McBride (DS)



# Matig

---

Verschillende proximale osteotomiën



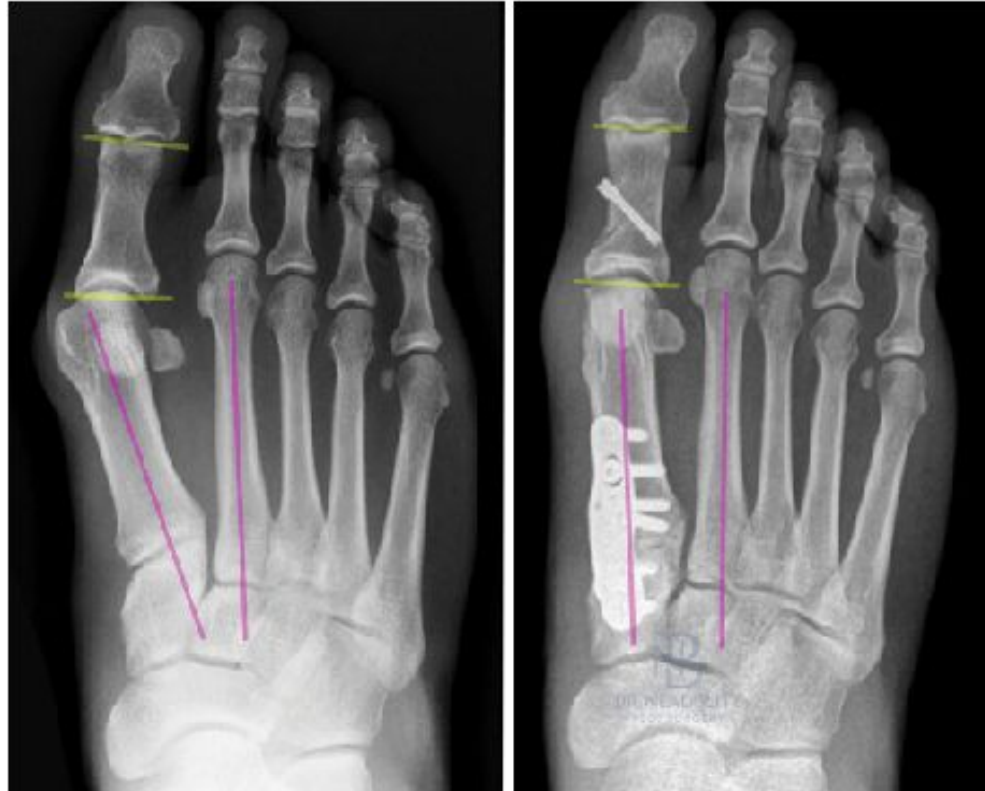
2013

# Ernstig

---

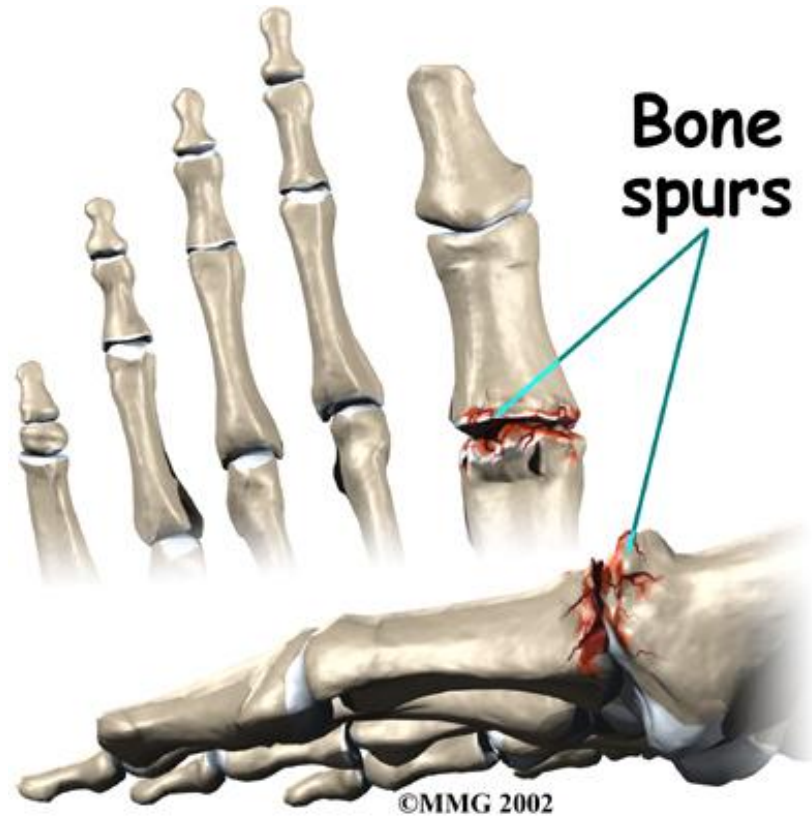Dubbel osteotomie = Proximale osteotomie + distale Chevron + DSTP

Lapidus + Akin



# Artrose

---

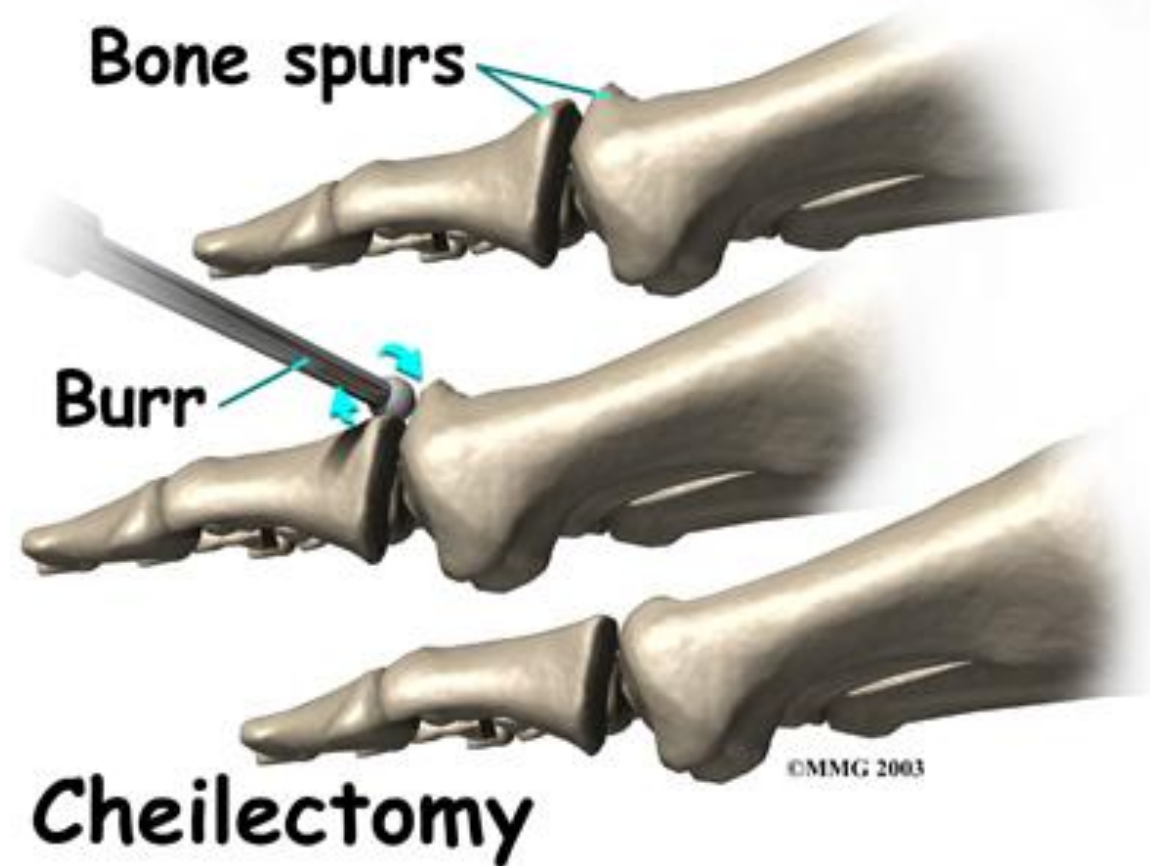




# Artrose Mild

---

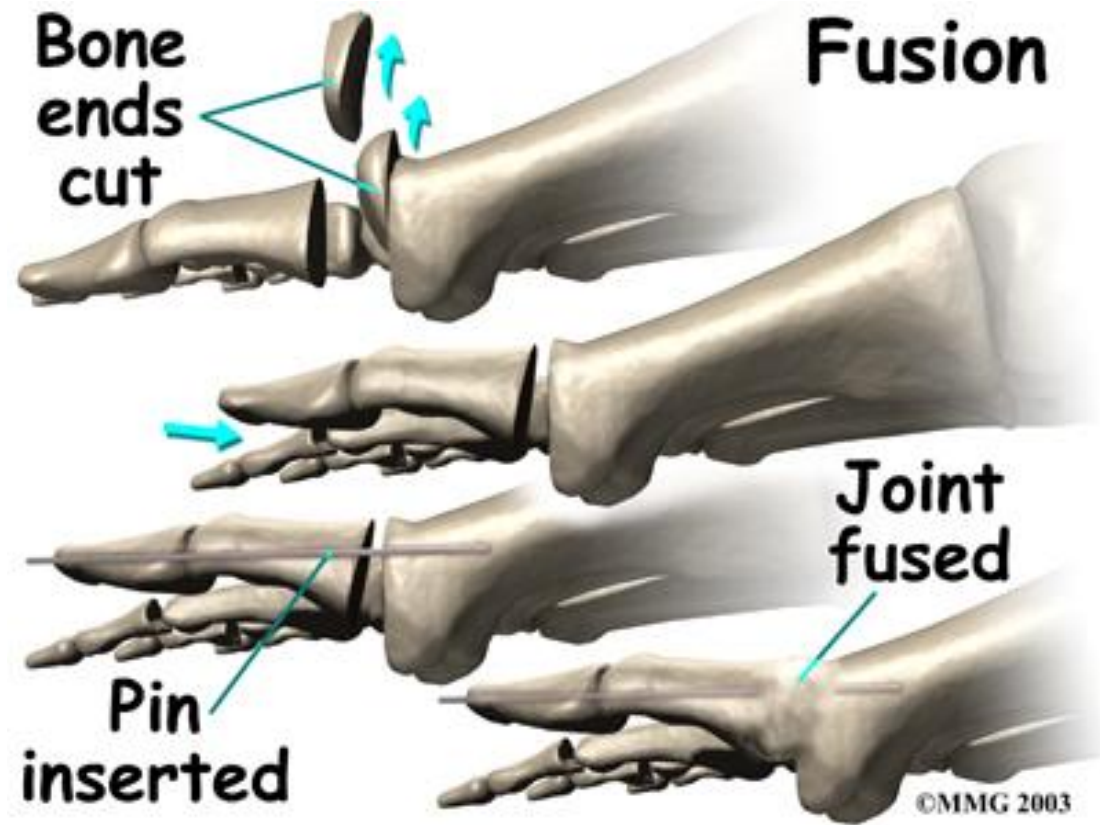
Cheilectomie



# Artrose

---

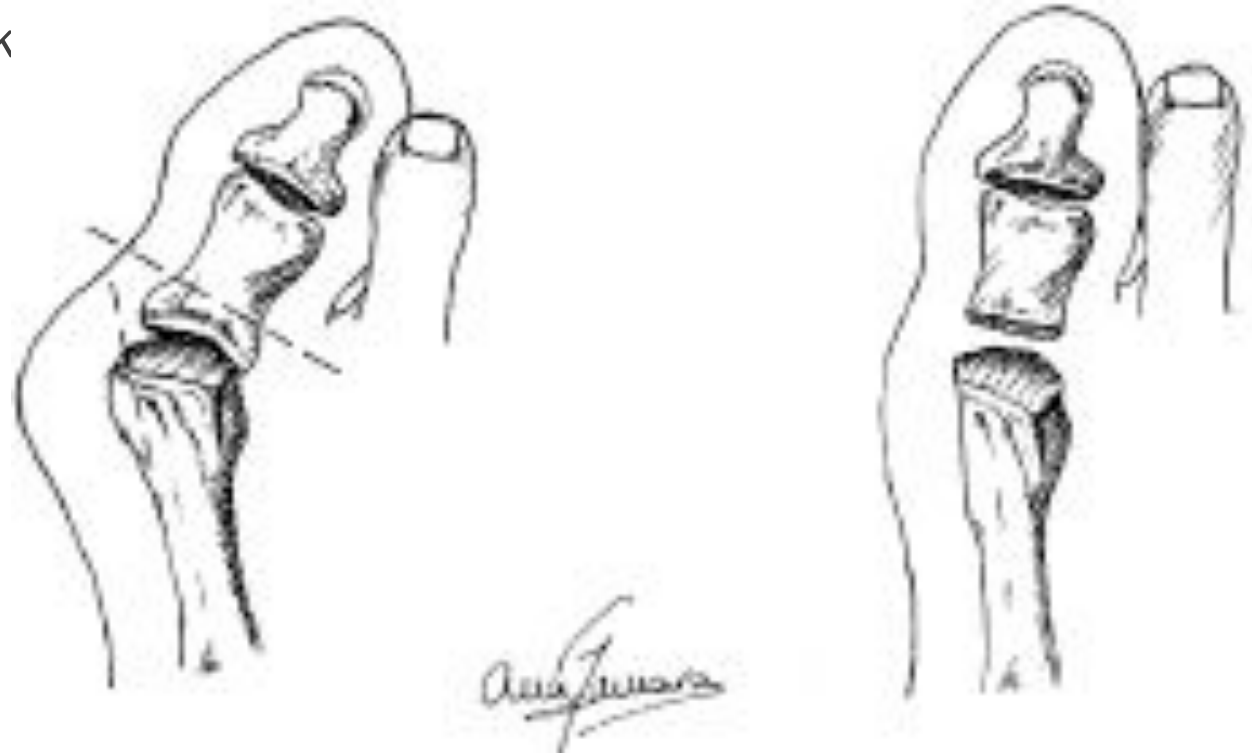
Artrodese



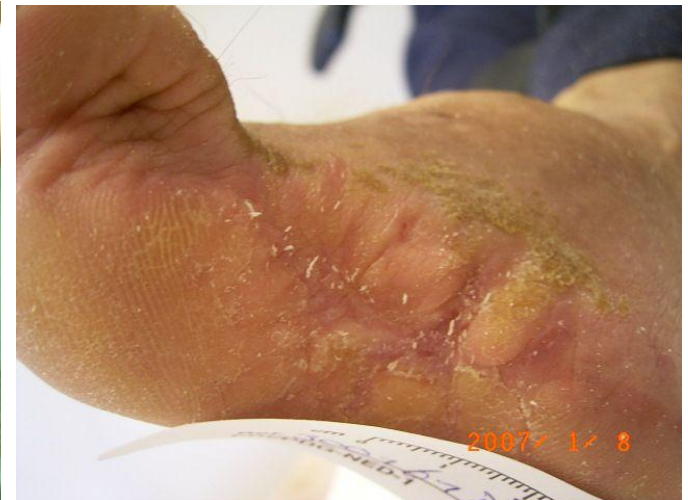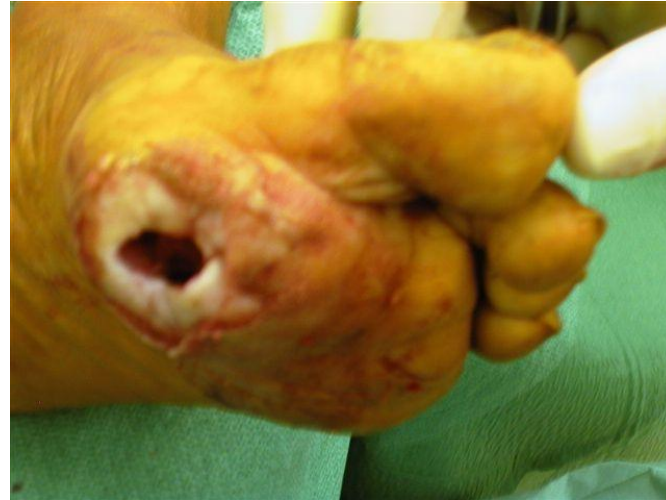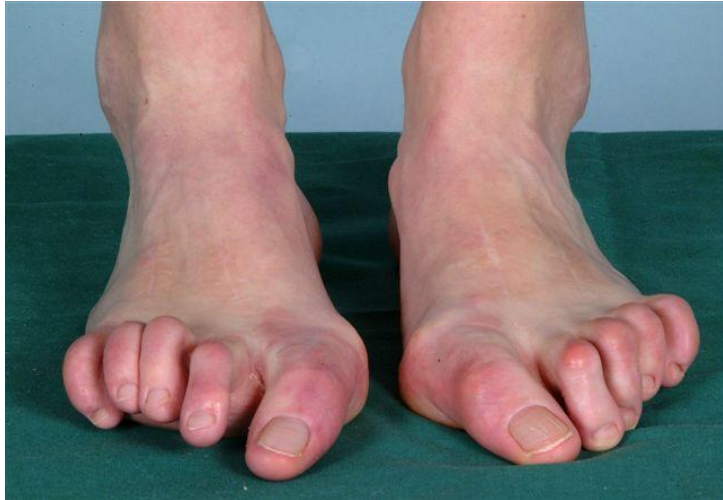# Artrose in low demand patients

---

Keller-Brandes resectieartroplastiek

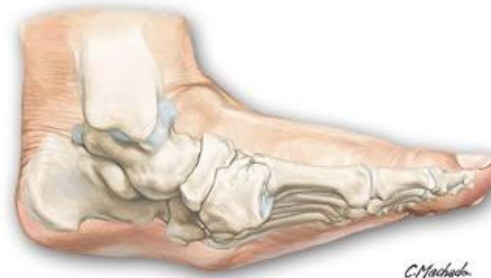

# En dan de rest.....

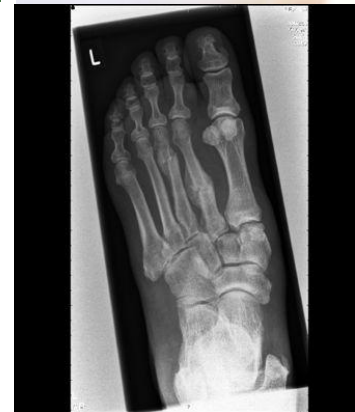

Neuropathie

Diabetes Incl. Charcot



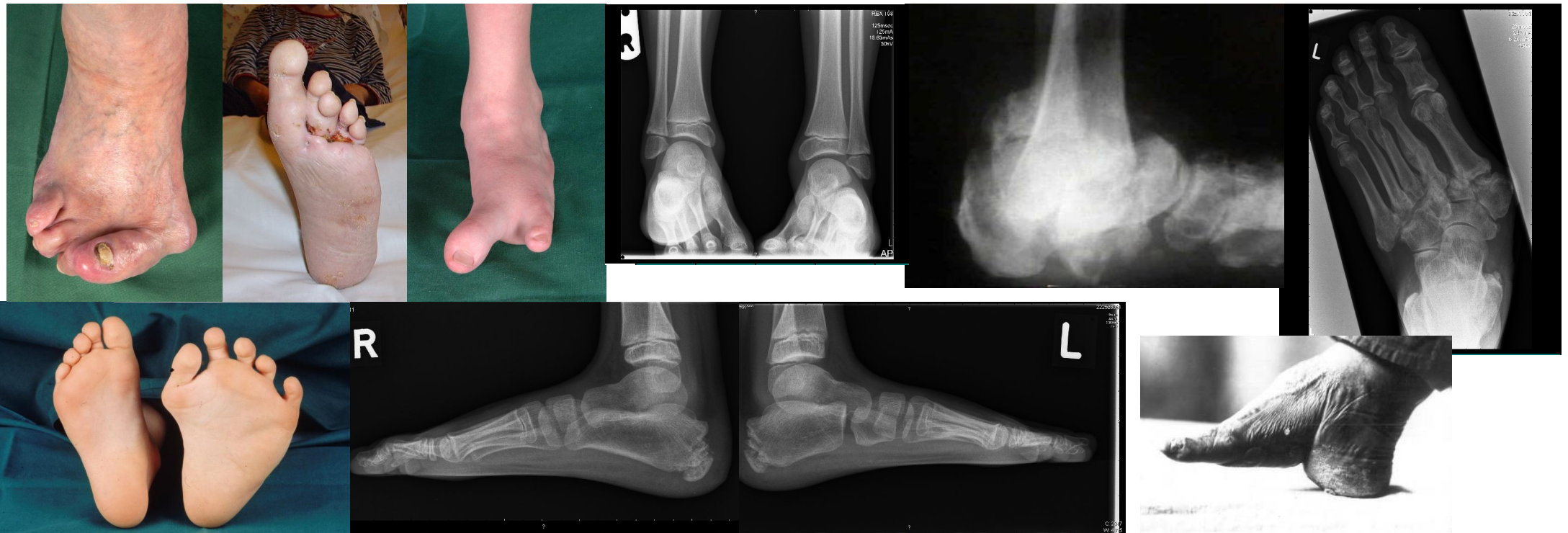[September 2008]. Used with permission of Elsevier. All rights reserved.





# De rest.....

o.a. Charcot, aangeboren afwijkingen, postoperatieve resttoestanden,  
RA



# Wanneer opereren??

---

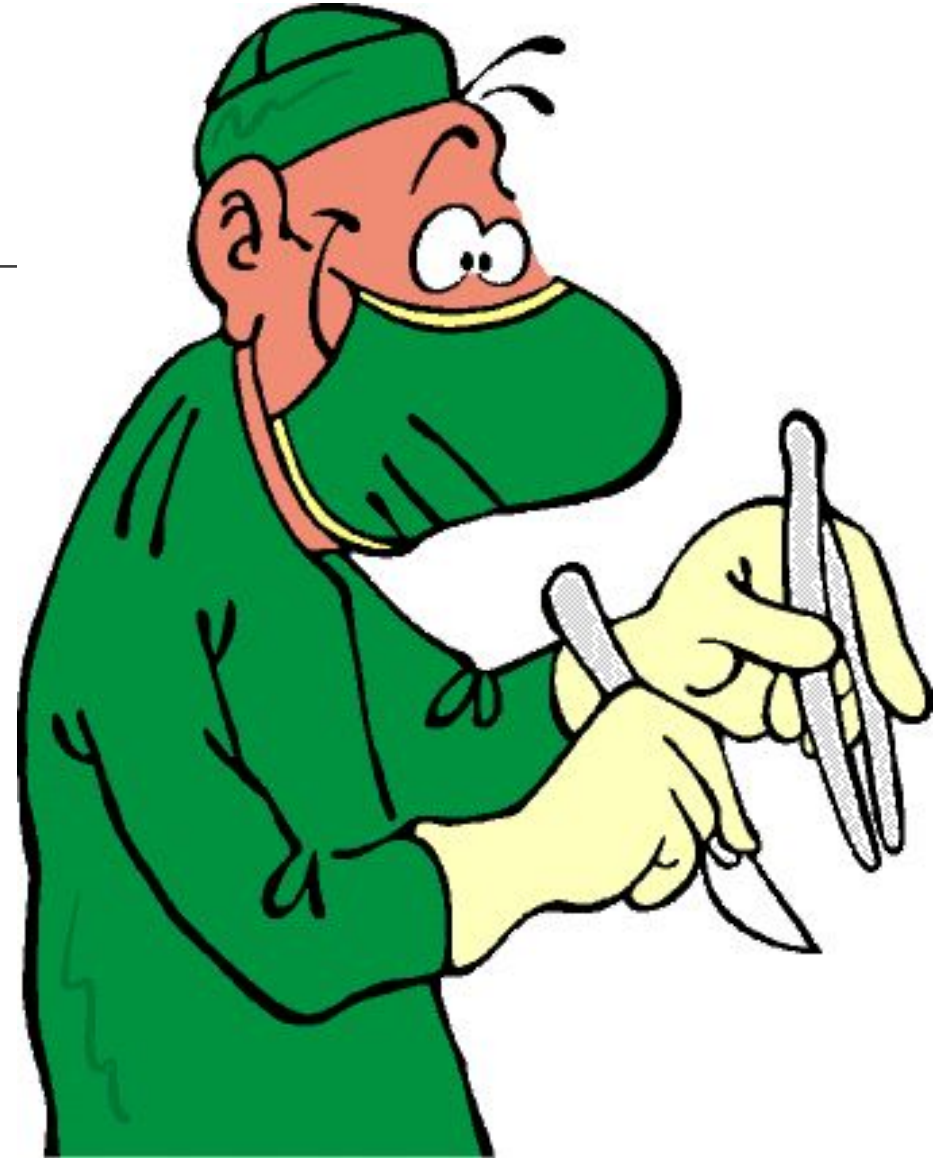Als conservatieve therapie niet aanslaat

Als conservatieve therapie gedoemd is te mislukken

Als de voetvorm de functie bedreigt

Als de voetvorm de integriteit bedreigt

Bij eenvoudig op te lossen problemen die bij conservatieve behandeling ingewikkelde (en dure) oplossingen nodig maken.





Vragen??

---

Dank voor uw  
aandacht