

 UIT DE PRAKTIJK VAN DE **HUIDTHERAPEUT**

Laserontharing in de **MOND**

door: Mariska van Dinteren



Vandaag staat er bij mij een cliënt op het programma voor haar eerste laserbehandeling. De cliënt heeft, door een snel groeiende tumor in de kaak, een spoedoperatie moeten ondergaan, waarbij een huidtransplantatie heeft plaatsgevonden van de fibula naar de kaak.

Hierdoor heeft zij last van haargroei in de mond. Op verwijzing van haar chirurg (kaakchirurg-oncoloog) is de cliënt bij mij in de kliniek terechtgekomen voor laserontharing van de binnenzijde van de mond.

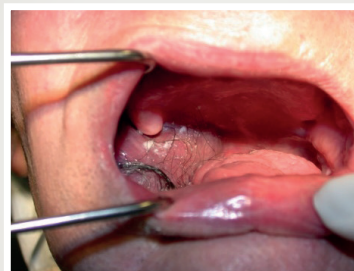
Voorafgaand aan de behandeling vraag ik de cliënt of zij nog gevoel heeft in de mond op de plaats van de getransplanteerde huid. Zij antwoordt dat ze hier geen gevoel meer heeft als gevolg van de transplantatie. Ik vertel over de eventuele risico's van de behandeling, zoals het zwellen van het weefsel. Eerder heb ik bijvoorbeeld ondervonden dat na het laseren van de lip veel zwelling kan ontstaan. Ik ben bekwaam met de laserbehandeling, maar heb geen eerdere ervaring met het laseren van de binnenzijde van de mond. Al zal ik mijn behandeling met de grootst mogelijke zorg uitvoeren, resultaat kan niet worden gegarandeerd.

In samenspraak met de cliënt gaan we het behandelplan starten en zullen we per keer de behandeling evalueren.

Tijdens de anamnese is de cliënt gevraagd de haren in de mond zo kort mogelijk te knippen voor de eerste behandeling. Zij heeft dit geprobeerd, maar dit was erg lastig, omdat zij niet zelf goed in de mond kan zien waar de haren uit de huid komen. Ook haar partner heeft geprobeerd de haren kort te knippen in de mond, maar hij was bang om zijn vrouw te bezeren, wat begrijpelijk is.

Uiteindelijk ben ik aan de slag gegaan met de loeplamp, een steriel schaartje en een pincet en heb zo alle haren in de mond kort geknipt. De cliënt was toen klaar voor de eerste behandeling. Het getransplanteerde weefsel is wit van kleur en er is een duidelijk contrast waarneembaar tussen huid en haar. De haren die ik behandel zijn dun en zwart gepigmenteerd. De haardichtheid is gemiddeld.

Tijdens de behandeling is er carbonisatie waarneembaar. De cliënt voelt niks van de pulsen, als gevolg van de zenuwbeschadiging. Het gewoon door blijven



ademen met de koeling gaat haar heel goed af. De laser moet in verschillende bochten worden gewrongen, maar uiteindelijk kan ik alle hoeken van de mond goed behandelen. Ik moet even schakelen als ik de algemene adviezen wil meegeven. Ik geef aan dat, mocht de huid in de mond warm gaan aanvoelen of gaan zwellen, dit eventueel kan worden verholpen door op ijsklontjes te zuigen.

Zes weken later komt de cliënt terug voor de tweede behandeling. Als ik haar uit de wachtruimte haal zie ik al een lach op haar gezicht. Ze heeft naderhand geen last gehad van de behandeling en de haren zijn tot nu toe niet teruggekomen. Meerdere laserbehandelingen zullen nog volgen en hopelijk, zoals de cliënt zelf wenst, kunnen er volgend jaar in de nieuwe kaak ondertanden worden geplaatst. Ik ben blij met de behandelmogelijkheden die huidtherapeuten kunnen toepassen waarmee we iemand verder kunnen helpen in zijn of haar traject. Ik hoop dat de behandeling bij deze cliënt zo succesvol blijft verlopen. En mocht een specialist ooit weer eens iemand tegenkomen in de praktijk met haargroei in de mond, laat deze casus dan een inspiratie zijn voor een succesvolle laserbehandeling. 