

IC-Centrum 


Traumatisch schedelhersenletsel

Arjen Slooter
neuroloog – intensivist

Symposium Intensive Care, UMC Utrecht, 1 april 2011


Traumatisch schedelhersenletsel

-Meestal combinatie van
extra- en intracraniëel letsel



Traumatisch schedelhersenletsel

-Meestal combinatie van
extra- en intracraniëel letsel



-Componenten intracraniëel letsel
bepalen behandeling en prognose

Traumatisch schedelhersensletsel

- Indeling: pathofysiologie en prognose
- Eerste opvang
- Behandeling op de IC
- Overige opmerkingen
- Uitkomst

**Indeling:
pathofysiologie en prognose**

Indeling naar ernst

Indeling naar ernst

Ernstig: GCS 8 of lager
Middelzwaar: GCS 9-12
Licht: GCS 13-15

Gebaseerd op GCS na herstel van adequate
circulatie en ventilatie

Indeling naar ernst

Ernstig: GCS 8 of lager
Ook traumatische afw. op CT: ICP geleid
Middelzwaar: GCS 9-12
Soms ICP meter
Licht: GCS 13-15
Klinisch herbeoordelen

Indeling naar ontstaansmechanisme

Indeling naar ontstaansmechanisme

- gesloten, stomp
- open, penetrerend, scherp

Indeling naar ontstaansmechanisme

- gesloten, stomp
- open, penetrerend, scherp
 - indicatie voor craniotomie
 - verhoogd risico op meningitis

Indeling naar structuur

Indeling naar structuur

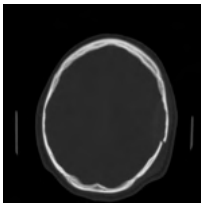
Schedelfracturen

- schedeldak: lineair, impressie
- schedelbasis

Hersenletsel

- focaal: epiduraal hematoom
subduraal hematoom
subarachnoidale bloeding
intracerebraal hematoom en contusie
- diffuse axonale schade

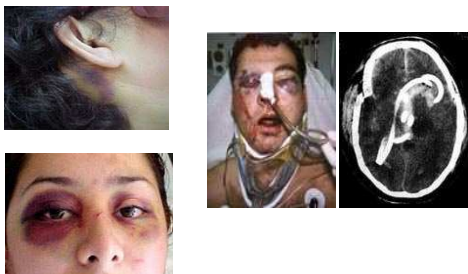
Schedeldakfracturen



Impressiefractuur: vaak reden voor craniotomie, vooral bij kinderen

Verhoogd risico op epiduraal hematoom

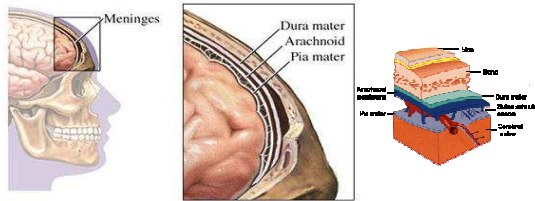
Schedelbasisfracturen



Schedelbasisfracturen

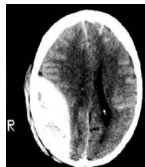- Indicatie voor ernst van het letsel
- Geen maagsonde door de neus
- Geen specifieke behandeling

Indeling intracraniëel letsel naar locatie



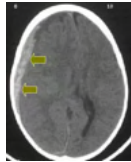
Epiduraal hematoom

- Op CT: bol
- Bloeding uit arterie (of sinus)
- Levensbedreigend: direct naar centrum
- Vaak goede prognose



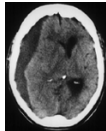
Acuut subduraal hematoom

- Op CT: wit (vers), volgt schedel
- Bloeding uit ankervene
- Ontlasten met trepanatie indien >10 mm of shift
- Slechte prognose, ook contusiehaarden
- Naar neurochirurgisch centrum



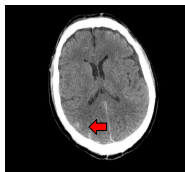
Chronisch subduraal hematoom

- Langzame achteruitgang: dementie? hersentumor?
- Op CT: SDH zwart (oud)
- Hoofdtrauma langer geleden
- Bij uitval of progressie: ontlasten met boorgaten
- Goede prognose



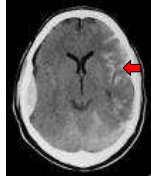Traumatische subarachnoïdale bloeding

- Op CT: bloed aan convexiteit, volgt gyri
- Geen specifieke behandeling
- Geen complicaties als secundaire ischemie
- Geen indicatie voor nimodipine, normaal vocht- en bloeddruk beleid



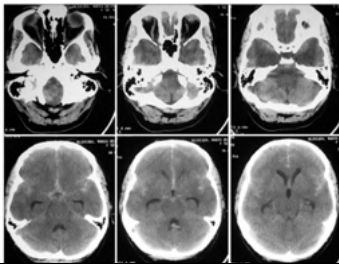
Traumatische subarachnoïdale bloeding

- Op CT: bloed aan convexiteit, volgt gyri
- Geen specifieke behandeling
- Geen complicaties als secundaire ischemie
- Geen indicatie voor nimodipine, normaal vocht- en bloeddruk beleid



Aneurysmatische subarachnoïdale bloeding

- Op CT: bloed in basale cisternen



Aneurysmatische subarachnoïdale bloeding

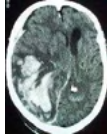
- Naar centrum: coilen of clippen
- Complicaties o.a. secundaire ischemie
- Indicatie voor nimodipine 6 dd 60 mg
- Voorkom hypovolemie en hypotensie
- Aneurysmatische SAB kan oorzaak van trauma zijn

Intracerebraal hematoom en contusie

-CT: wel of geen hersenweefsel tussen bloed

-Meestal geen craniotomie, eventueel bij 'massa effect' of fossa posterior

-Slechte prognose

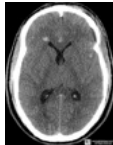
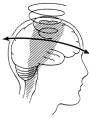

Diffuse axonale schade (DAI)

Trias: 1. hoog-energetisch trauma

2. ernstig gedaald bewustzijn

3. CT: weinig afwijkingen, contusiehaarden grijze-witte stof



-Slechte prognose

Eerste opvang

Eerste opvang

- ATLS principes
- Hypotensie en/of hypoxie na trauma geeft sterke toename morbiditeit en mortaliteit
- ICP-verlagende therapie alleen bij neurologische achteruitgang of dreigende inklemming

Behandeling op de IC

Behandeling op de IC

- Streven naar normale pH
- Streven naar goede oxygenatie (saturatie >95%)
- Geef voldoende PEEP
- In buikligging kan de ICP fors oplopen
- Voorkom hypotensie

Behandeling op de IC

- Denk aan bijnierinsufficiëntie bij lage bloeddruk
- Niet standaard steroïden

Behandeling op de IC

- Denk aan bijnierinsufficiëntie bij lage bloeddruk
- Niet standaard steroïden
- Vroeg voeden: eventueel duodenumsonde

Behandeling op de IC

- Denk aan bijnierinsufficiëntie bij lage bloeddruk
- Niet standaard steroïden
- Vroeg voeden: eventueel duodenumsonde
- Hyperglycemie: hogere ICP, slechtere uitkomst
- Hypoglycemie: secundaire schade

Behandeling op de IC

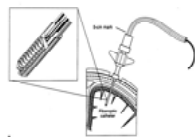
- DIC door afgifte weefsel tromboplastine vanuit hersenparenchym
- Onduidelijk wanneer starten met DVT profylaxe
UMC Utrecht: als aPTT en PTT < 2x verlengd

Behandeling op de IC

- DIC door afgifte weefsel tromboplastine vanuit hersenparenchym
- Onduidelijk wanneer starten met DVT profylaxe
UMC Utrecht: als aPTT en PTT < 2x verlengd
- Koorts voorkomen

ICP en CPP

ICP = intracranieële druk

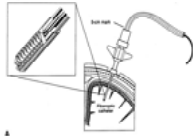


ICP en CPP

ICP = intracranieële druk

CPP = cerebrale perfusie druk

CPP = MAP - ICP

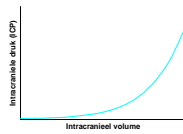


ICP en CPP

ICP monitoring voor vroege detectie van intracranieel hematoom

ICP > 20-25 onafhankelijke predictor van uitkomst

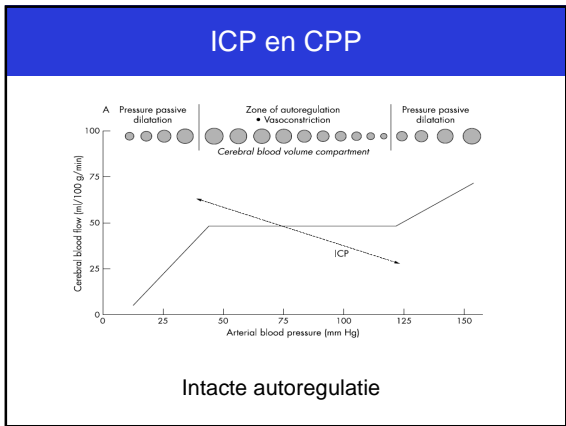
Geen RCT waaruit blijkt dat verlagen van ICP de uitkomst verbetert

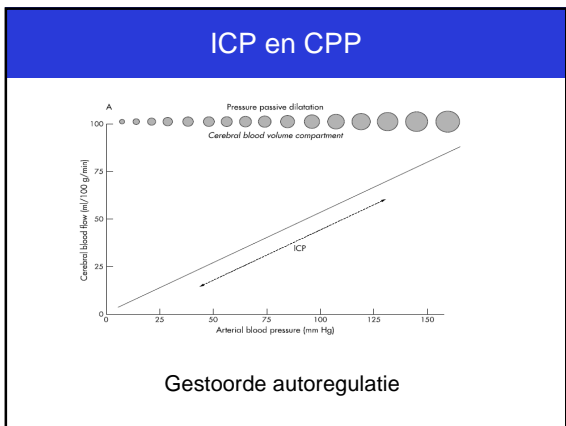


ICP en CPP

Cerebrale ischemie belangrijkste vorm van secundaire schade

Bij verhogen CPP wordt intacte autoregulatie verondersteld





ICP en CPP

Bij CPP > 70 versus CPP > 50: hoger risico op ARDS

Bij ICP >20-25: streven naar CPP 50-70 mmHg

Bij ICP < 20: lagere CPP accepteren

ICP verlaging: voorkom veneuze stuwung

Hoofdeinde bed 30° omhoog

Hoofd in middenstand

Verwijder de halskraag

Genoeg PEEP, geen zeer hoge beademingsdrukken

'Minimal touch' beleid

ICP verlaging: voorkom verhoogd metabolisme

Analgesie, sedatie, normothermie (verslapping)

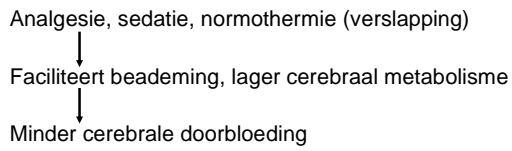
ICP verlaging: voorkom verhoogd metabolisme

Analgesie, sedatie, normothermie (verslapping)

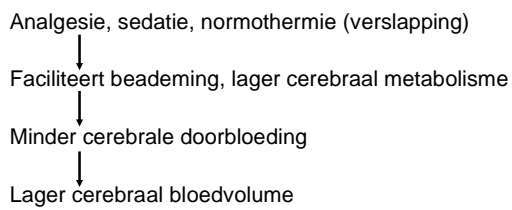


Faciliteert beademing, lager cerebraal metabolisme

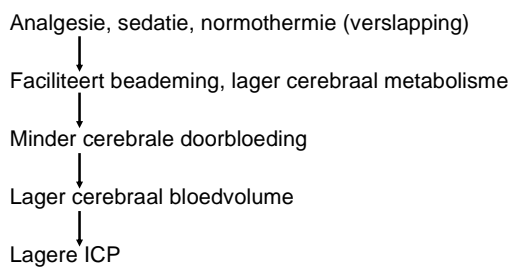
ICP verlaging: voorkom verhoogd metabolisme



ICP verlaging: voorkom verhoogd metabolisme



ICP verlaging: voorkom verhoogd metabolisme

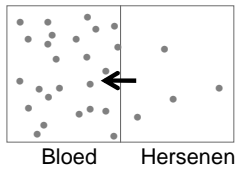


ICP verlaging: liquor drainage

- Meer ruimte voor de hersenen
- Hydrocephalus echter zeldzaam
- Meestal niet veel winst mee te behalen
- Niet bij focale lesies met massa effect

ICP verlaging: osmotherapie

- water naar gebied met hoogste osmotische waarde
- tijdelijke maatregel: alleen op indicatie
- herhaalde bolus effectiever dan continu infuus



ICP verlaging: osmotherapie

1. Mannitol

Risico: ondervulling, mannitol in hersenweefsel
Tot serum osmolaliteit 320 mosmol/l

ICP verlaging: osmotherapie

1. Mannitol

Risico: ondervulling, mannitol in hersenweefsel
Tot serum osmolaliteit 320 mosmol/l

2. Hyperton zout

Risico: te veel natrium in hersenweefsel
Tot serum Na 155 mmol/l

ICP verlaging: hyperventilatie

- Verlaging van pCO₂ (stijging pH) geeft vasoconstrictie in de hersenen, afname bloedvolume en daling ICP
- Groot risico op ischemie
- Alleen kort, mild en ter overbrugging

ICP verlaging

1. Preventie veneuze stuwung
2. Preventie verhoogd metabolisme
3. Liquor drainage
4. Osmotherapie

ICP verlagng

1. Preventie veneuze stuwng
2. Preventie verhoogd metabolisme
3. Liquor drainage
4. Osmotherapie

} Indien onvoldoende effectief

Maligne intracraniele hypertensie

Opties bij maligne intracraniele hypertensie

1. Decompressie craniotomie
2. Barbituraten
3. Hypothermie
4. Expectatief beleid

1. Decompressie craniotomie

- Met duroplastiek
- Schedel is daarmee geen rigide box meer
- Een- of dubbelzijdig, eventueel ook resectie contusiehaard
- Zo vroeg mogelijk in het beloop

2. Barbituraten

- Remmen o.a. metabolisme
- Contra-indicatie: hemodynamische instabiliteit
- Complicaties: bloeddruk daling
gevoeliger voor infecties
paralytische ileus
wisselingen kalium

2. Barbituraten

Maar...

ICP daalt, maar onduidelijk of de uitkomst verbetert

Hoger risico op hypotensie

3. Hypothermie

- Remt ook metabolisme, niet samen met barbituraten
- Tot 32-34°C
- Krachtige methode om ICP te verlagen
- Let op stolling: niet bij uitgebreid letsel elders, niet bij uitgebreide contusie

4. Expectatief beleid

- Streef naar CPP > 60 mmHg
- Onacceptabele bijwerkingen andere interventies
- Gestoorde cerebrale autoregulatie
- Als ICP stijging laat ontstaat (na dag 5)
- Bij discrepantie met CT hersenen

Afbouwen anti-oedeem therapie

Indien 24 uur: ICP < 20 mmHg

Bij persistent hoo ICP na 7-10 dagen
en discrepantie met CT-hersenen

Uitkomst

Uitkomst

Gemiddeld:

- 1/3 overlijdt
- 1/3 blijft afhankelijk van zorg
- 1/3 functioneert onafhankelijk

Dank voor uw aandacht
