

Thoraxletsel

Edward Tan
Traumachirurg (edward.tan@radboudumc.nl)

Radboudumc

Thoraxletsel

Leerdoelen

- Herkennen van thoraxletsels
- Behandeling van levensbedreigende thoraxletsels

Radboudumc

Thoraxletsel

The Big Five

Radboudumc

Thoraxletsel

The Big Five

Spanningspneumothorax
Massale hemothorax
Open pneumothorax
Fladderthorax
Harttamponade

Radboudumc

Thoraxletsel

The Big Five

Spanningspneumothorax
Massale hemothorax
Open pneumothorax
Fladderthorax
Harttamponade
EN.
Luchtwegobstructie

Radboudumc

Thoraxtrauma

Activiteiten

- Groepen van 3-4
- Kijk naar de uitgedeelde kaarten



Radboudumc

Activiteit 1

Aan welke aandoening denkt u bij deze symptomen?

Radboudumc

Kaart 1

- Hypotensie
- Gedempte harttonen
- Tachypnoe
- Penetrerend letsel v.d. thorax / abdomen
- Uitgezette halsvenen

Radboudumc

Harttamponade

- Hypotensie
- Gedempte harttonen
- Tachypnoe
- Penetrerend letsel v.d. thorax / abdomen
- Uitgezette halsvenen

Radboudumc

Kaart 2

- Kortademigheid
- Hypoxie
- Tachypnoe
- Tachycardie
- Hypotensie
- Ipsilateraal verminderd ademgeruis
- Ipsilateraal gedempte percussie

Radboudumc

Massale hemothorax

- Kortademigheid
- Hypoxie
- Tachypnoe
- Tachycardie
- Hypotensie
- Ipsilateraal verminderd ademgeruis
- Ipsilateraal gedempte percussie

Radboudumc

Kaart 3

- Abnormale thoraxbeweging
- Hypoxie
- Crepitaties
- Mogelijk verhaal van thoraxcompressie
- Tachycardie

Radboudumc

Fladderthorax

- Abnormale thoraxbeweging
- Hypoxie
- Crepitaties
- Mogelijk verhaal van thoraxcompressie
- Tachycardie

Radboudumc

Kaart 4

- Kortademig
- Tachycardie
- Tachypnoe
- Hypoxie
- Emfyseem subcutaan
- Uitgezette halsvenen
- Vertraagde capillaire refill
- Ipsilateraal verminderd ademgeruis
- Ipsilateraal hyperresonantie
- Trachea deviatie
- Hypotensie

Radboudumc

Spanningspneumothorax

- Kortademig
- Tachycardie
- Tachypnoe
- Hypoxie
- Emfyseem subcutaan
- Uitgezette halsvenen
- Vertraagde capillaire refill
- Ipsilateraal verminderd ademgeruis
- Ipsilateraal hyperresonantie
- Trachea deviatie
- Hypotensie

Radboudumc

Kaart 5

- Hypoxie
- Tachycardie
- Tachypnoe
- Mogelijke hypotensie
- Ipsilateraal verminderd ademgeruis
- Ipsilateraal hyperresonantie
- Open wond

Radboudumc

Open pneumothorax

- Hypoxie
- Tachycardie
- Tachypnoe
- Mogelijke hypotensie
- Ipsilateraal verminderd ademgeruis
- Ipsilateraal hyperresonantie
- Open wond

Radboudumc

Kaart 6

- Stridor / hoorbare ademhaling
- Hypoxie
- Tachycardie
- Tachypnoe
- Niet te beademen met masker en ballon
- Zwelling / trauma van de hals

Radboudumc

Luchtweg obstructie

- Stridor / hoorbare ademhaling
- Hypoxie
- Tachycardie
- Tachypnoe
- Niet te beademen met masker en ballon
- Zwelling / trauma van de hals

Radboudumc

Activiteit 2

Welk symptoom kenmerkt deze aandoening waardoor het onderscheid met andere aandoeningen kan worden gemaakt?

Radboudumc

1. Harttamponade

- Hypotensie
- Gedempte harttonen
- Tachypnoe
- Penetrerend letsel v.d. thorax / abdomen
- Uitgezette halsvenen

Radboudumc

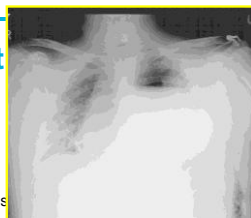
1. Harttamponade

- Hypotensie
- **Gedempte harttonen**
- Tachypnoe
- Penetrerend letsel v.d. thorax / abdomen
- Uitgezette halsvenen

Radboudumc

2. Massale hemothorax

- Kortademigheid
- Hypoxie
- Tachypnoe
- Tachycardie
- Hypotensie
- Ipsilateraal verminderd ademgeruis
- Ipsilateraal gedempte percussie



Radboudumc

2. Massale hemothorax

- Kortademigheid
- Hypoxie
- Tachypnoe
- Tachycardie
- Hypotensie
- Ipsilateraal verminderd ademgeruis
- **Ipsilateraal gedempte percussie**



Radboudumc

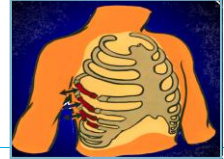
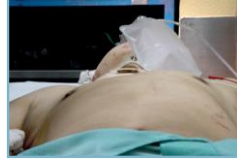3. Fladderthorax

- Abnormale thoraxbeweging
- Hypoxie
- Crepities
- Mogelijk verhaal van thoraxcompressie
- Tachycardie

Radboudumc

3. Fladderthorax

- **Abnormale thoraxbeweging**
- Hypoxie
- **Crepities**
- Mogelijk verhaal van thoraxcompressie
- Tachycardie



Radboudumc

4. Spanningspneumothorax

- Kortademig
- Tachycardie
- Tachypnoe
- Hypoxie
- Emfyseem subcutaan
- Uitgezette halsvenen
- Vertraagde capillaire refill
- Ipsilateraal verminderd ademgeruis
- Ipsilateraal hyperresonantie
- Trachea deviatie
- Hypotensie

Radboudumc

4. Spanningspneumothorax

- Kortademig
- Tachycardie
- Tachypnoe
- Hypoxie
- Emfyseem subcutaan
- Uitgezette halsvenen
- Vertraagde capillaire refill
- Ipsilateraal verminderd ademgeruis
- **Ipsilateraal hyperresonantie**
- **Trachea deviatie**
- Hypotensie

Radboudumc

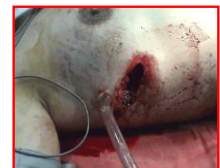5. Open pneumothorax

- Hypoxie
- Tachycardie
- Tachypnoe
- Mogelijke hypotensie
- Ipsilateraal verminderd ademgeruis
- Ipsilateraal hyperresonantie
- Open wond

Radboudumc

5. Open pneumothorax

- Hypoxie
- Tachycardie
- Tachypnoe
- Mogelijke hypotensie
- Ipsilateraal verminderd ademgeruis
- Ipsilateraal hyperresonantie
- **Open wond**



Radboudumc

6. Luchtweg obstructie

- Stridor / hoorbare ademhaling
- Hypoxie
- Tachycardie
- Tachypnoe
- Niet te beademen met masker en ballon
- Zwelling / trauma van de hals

Radboudumc

6. Luchtweg obstructie

- **Stridor / hoorbare ademhaling**
- Hypoxie
- Tachycardie
- Tachypnoe
- **Niet te beademen met masker en ballon**
- Zwelling / trauma van de hals

Radboudumc

Activiteit 3

Wat is de specifieke behandeling?

Radboudumc

Behandeling

1. Harttamponade

Radboudumc

Behandeling

1. Harttamponade
2. Massale hemothorax

Radboudumc

Behandeling

1. Harttamponade
2. Massale hemothorax
3. Fladderthorax

Radboudumc

Behandeling

1. Harttamponade
2. Massale hemothorax
3. Fladderthorax
4. Spanningspneumothorax

Radboudumc

Behandeling

1. Harttamponade
2. Massale hemothorax
3. Fladderthorax
4. Spanningspneumothorax
5. Open pneumothorax

Radboudumc

Behandeling

1. Harttamponade
2. Massale hemothorax
3. Fladderthorax
4. Spanningspneumothorax
5. Open pneumothorax
6. Luchtwegobstructie

Radboudumc



Radboudumc

Samenvatting

- Actief zoeken naar thoraxletsel bij shock / hypoxie
- Denk aan *the Big Five*
- Eenvoudige tijdige acties zijn levensreddend

Radboudumc