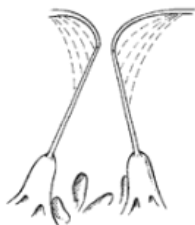
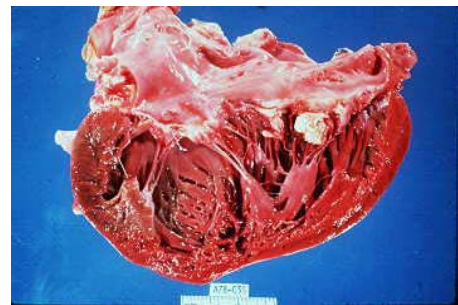
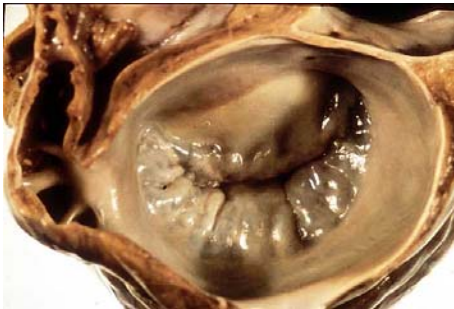MITRALISKLEP-CHIRURGIE

H. van Wetten
Caredio-thoracale chirurgie

Anatomie Mitralisklep

- Achterste (PMVL) en voorste (AMVL) klepslip
 - PMVL : P1-3
 - AMVL : A1-3
- Chordae naar papillairespieren in linker ventrikel
- Sterke relatie met (dys)functie van linker ventrikel

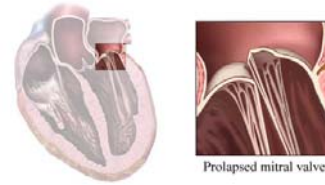


Mitralisklep-afwijkingen

- Mitralisklep-insufficiëntie
- Mitralisklep-stenose
- Combinatie

Mitralis-insufficiëntie

- Oorzaken
 - Tgv dysfunctie ventrikel : infarcten, dilatatie
 - Chorda-ruptuur/verlenging
- Kliniek
 - Dyspnoe, moe
 - Volumebelasting hart, terugvloed in longen
 - Ritmestoornissen : AF (dilatatie linker atrium)



Prolapsed mitral valve

Mitralis-stenose

- Oorzaken
 - Acut reuma : immunologische reactie tegen Streptococ
- Kliniek
 - Dyspnoe, moe
 - Afvloedbelemmering longen
 - Ritmestoornissen : AF (dilatatie linker atrium)

Mitralisklep chirurgie

- Insufficiëntie : meestal reparatie (plastiek)
 - Resectie deel (achterste) klepblad
 - Reconstructie chordae : verkorting, nieuwe kunstchordae
 - Kunststof-ring: vermindering ring-dilatatie
- Stenose :
 - Commissurotomie
 - Klepvervangning

Mitralisklep chirurgie

- ECC, aparte canules VCS en VCI
- Direct via LA: groeve van Waterston
- Via RA
 - Transseptaal
 - Guiraudon : door dak RA-LA
- Sternotomie of rechter (mini)thoracotomie (minimaal invasief)

