

UMC St Radboud

Het aanleggen van gips en verband op de Spoedeisende hulp.



UMC St Radboud

Wat is gips?

- Gips is een mineraal (delfstof), dat na een aantal bewerkingen zoals verhitting tot het anhydrate gipspoeder wordt gemaakt. het gipspoeder wordt met een bindmiddel op hydrofielverband gegoten, dat als drager dient van de gipszwachtel of gipsspalk. Nadat de zwachtel of spalk in contact is gebracht met water ontstaat er een breiige massa die goed te modelleren valt.
- De verwerkingstijd van gips is ongeveer 2 minuten. Het gips is na 4 a 5 min. Uitgehard. Wanneer al het water is verdampt heeft het gips de uiteindelijke sterkte bereikt. Dit is na ongeveer 24 uur.



UMC St Radboud

Aandachtspunten Mineralegips.

- Om een goed gipsverband aan te leggen is vooral de hardingstijd van belang. In deze fase moet de juiste stand bepaald worden. Verandert men in deze fase de stand, dan verbreekt men de opbouw van gipskristallen. Er ontstaat dan een "bladerdeeg" gips dat slecht van kwaliteit is.
- De uiteindelijke fixatie doet met met een ideaalzwachtel of zelfklevend verband (haft). Zelfklevend verband is een fixatieverband en zeer goed geschikt voor het fixeren van gipsspalken. Het verband is open van structuur en de lagen verkleven ten opzichte van elkaar, zodat het verband goed op zijn plaats blijft zitten.



UMC St Radboud

Dompelen van een gipsspalk/zwachtel.

- Vorbereiding:
- zet water klaar in een emmer of een diepe aanrechtbak.
- de watertemperatuur moet liggen tussen de 20 gr. En 23 gr. Water van deze temperatuur voelt koud aan. Water wat lekker aanvoelt is over het algemeen te warm, het gips is dan moeilijker te verwerken omdat het dan tussen de vingers doorloopt, ook het uithardingsproces verloopt bij te warm water sneller.



UMC St Radboud

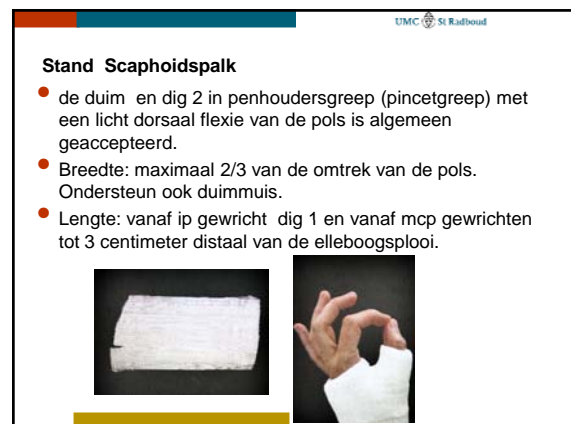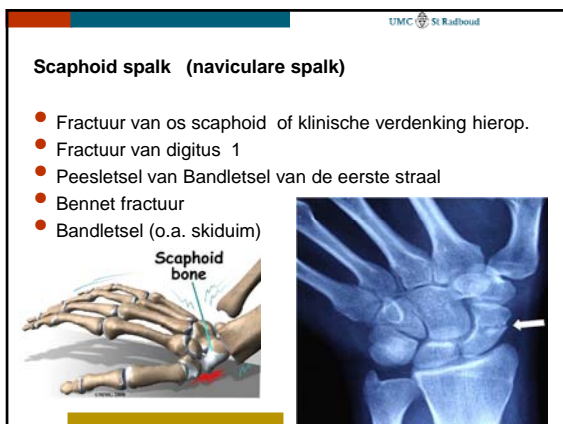
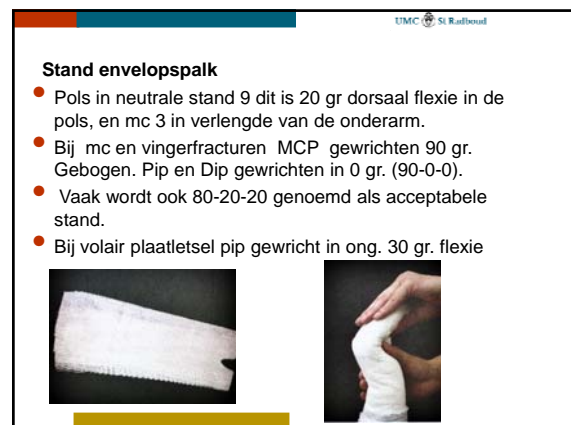
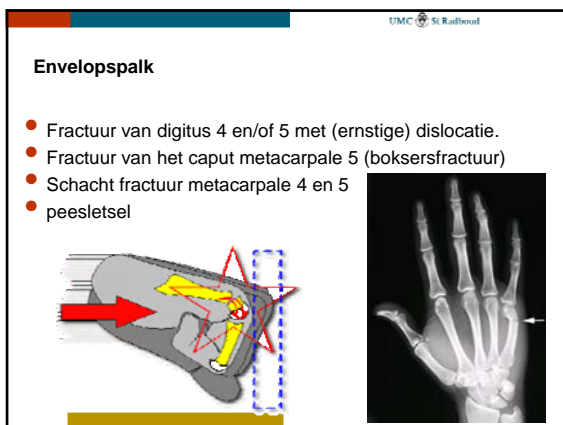
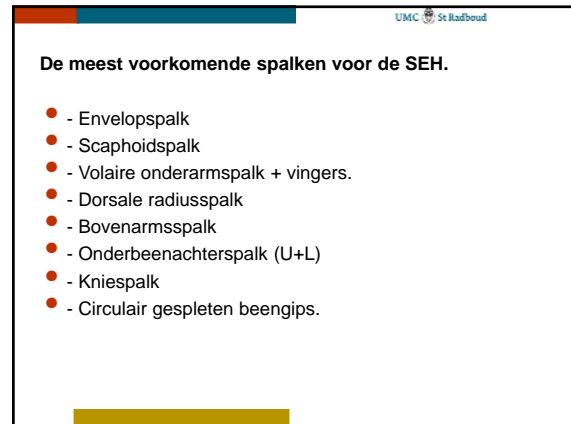
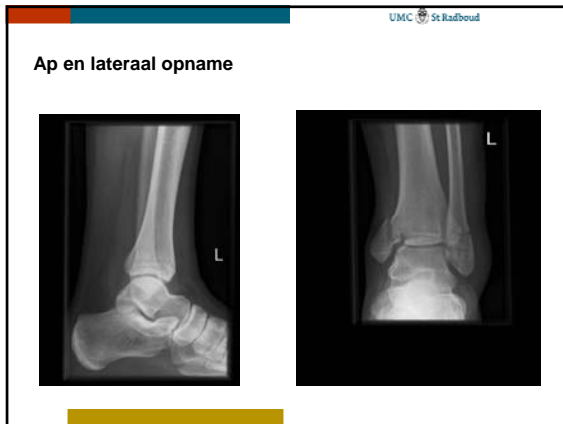Vorbereidingen.

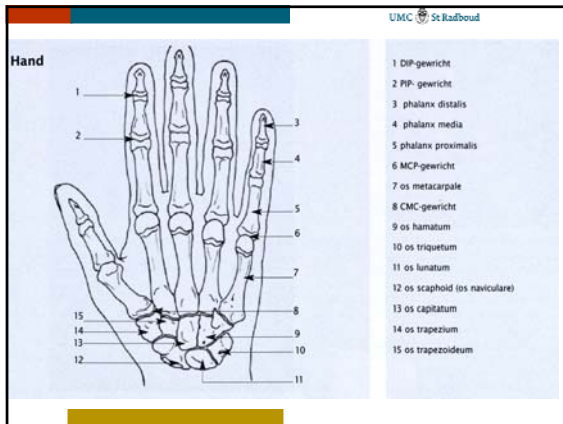
- Elk gipsverband heeft in principe de zelfde voorbereidingen:
- Verwijder sieraden (ringen e.d.) om het betreffende ledemaat wat ingegipt gaat worden.
- men begint met een katoenen kous.
- evt. prononcerende botdelen extra beschermen met evt. vilt of badstof.
- Vervolgens wordt er dun gepolsterd met synthetische watten (1 a 2 lagen dik).
- Neem 8 a 12 lagen van het op maat geknipte gipsverband.

UMC St Radboud

Röntgen doorlaatbaarheid







Volaire onderarmspalk inclusief vingers.

- Indicatie;
- Avulsie fracturen met dislocatie van de mid-en proximale phalanxen van dig. 2 en 3.
- Fracturen van metacarpale 2 en 3.
- Fracturen van dig. 2 en 3.
- Peesletsel van extensoren van de onderarm.
- Luxaties van mcp-pip-dip gewrichten van dig. 2 en 3.

Stand Volaire onderarmspalk incl vingers.

- Kousje om dig 2 en 4 (smetten voorkomen)
- Pols in 20 gr dorsoflexie neutrale stand) pip en dip in 0 gr. Mcp gewrichten 90 gr. gebogen.
- Duim mag geheel vrij zijn.
- Geef mitella of sling..

Dorsale onderarmspalk

- Radius fractuur. (bij dislocatie na repositie)
- Distale ulna fractuur
- Distale radiusfractuur.
- Klinische verdenking op bovenstaande fracturen (antalgisch)
- Peesletsels van hand en onderarm.

Stand dorsale onderarmspalk.


- Breng de pols in neutrale stand. 20 gr. Dorsaal flexie.
- Lengte vanaf mcp gewrichten tot 3 cm van de elleboogsplooi.
- Breedte is maximaal tweederde van de omtrek pols.
- Brug tussen dig 1 en 2.
- Cmc gewricht van dig 1 mag net onder het verband vallen.

Bovenarmgipspalk

- Indicaties:
- Antebrachi fractuur.
- Monteggia fractuur (fractuur van ulna en luxatie van radiuskopje) operatie indicatie.
- Galeazzi fractuur (fractuur van radius en luxatie van ulnakopje) operatie indicatie.
- Smith fractuur.
- Supraconylaire humerus fractuur.
- Letsels aan de elleboog (b.v. luxatie).
- Weke delen letsel.

Stand Bovenarmgipsspalk.

- Middenstand of functionele stand. (bovengrens t.h.v. m. deltoïdius, elleboog in 90 gr. Tot aan kopjes mcp. Duim vrij. Kijken in de hand.
- Smith fractuur? Arm meestal immobilisatie in dorsaal flexie, en de onderarm in supinatie.
- Proximale antebrachi fractuur? Onderarm in supinatie .
- Distale antebrachi fractuur? Onderarm in pronatie.
- Ondersteun de arm altijd middels mitella/sling.



Onderbeenspalk.

- Enkelbandletsel met instabiliteit
- Enkelfracturen
- Achillespeesruptuur
- Weke delenletsel (spaaiverwonding)
- Multipele teen fracturen
- (Meta)tarsaal fracturen



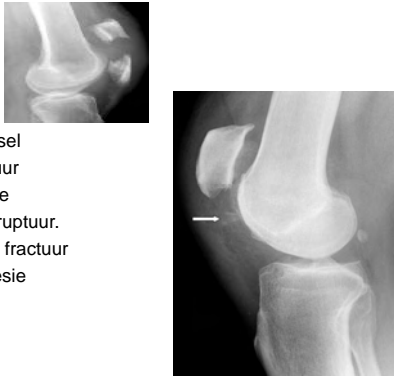
Stand onderbeenspalk.

- Bovenbegrenzing: net onder caput fibulae (vrij)
- Enkel in 90 graden? Zonder eversie of inversie?
- Bij achillespeesletsel: zorg voor spitsstand
- Tenen goed beweegbaar op het teenplateau
- Kan de knie onbeperkt flecteren?



Kniespalk.

- Indicatie:
- Kniebandletsel
- Patellafractuur
- Patellaluxatie
- Patellapeesruptuur.
- Tibiaplateau fractuur
- Meniscuslaesie

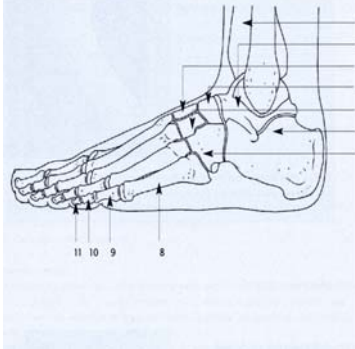


Stand kniespalk.

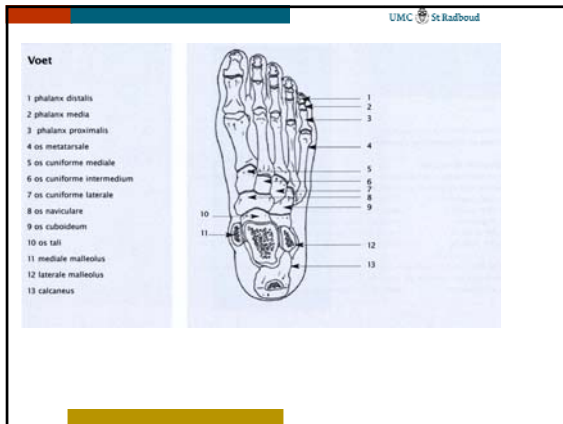
- Afhankelijk van het letsel zal de stand bepaald worden. Patellaproblemen worden meestal in strekstand geïmmobiliseerd. Bij bandlaesie geeft de stand in 20/30gr. flexie verlichting.
- Zijn de malleoli vrij?
- Is de enkel goed beweegbaar?
- Is de lies goed vrij?



Zijaanzicht voet



- 1 fibula
- 2 os tali
- 3 os cunifforme intermedium
- 4 os naviculare
- 5 os cunifforme laterale
- 6 calcaneus
- 7 os cuboideum
- 8 os metatarsale
- 9 phalanx proximalis
- 10 phalanx media
- 11 phalanx distalis



UMC St Radboud

Circulair gespleten bovenbeengips.

- Indicatie:
- Niet gedislloceerde midschacht tibia fractuur.
- Niet gedislloceerde cruris fractuur.

UMC St Radboud

Aanlegprocedure Circulair gespleten bovenbeengips.

- Afhankelijk van het beenomvang v/d patiënt gebruikt men voor het onderbeen 3 a 4 rollen gips van 15 cm breed. Voor de knie en bovenbeen 3 a 4 rollen van 20 cm breed.
- Geen eenvoudige opgave...denk aan pijnstilling.
- 2 personen. 1 persoon gipst, de andere houdt het onderbeen tijdens het gipsen in (gereponeerde) positie.
- Zorg voor afhankelijk been.. Enkel en knie in 90 gr.
- Geef licht tractie aan de hak, en gips vervolgens het onderbeen.
- Na uitharding, ga vervolgens naar bovenbeen.

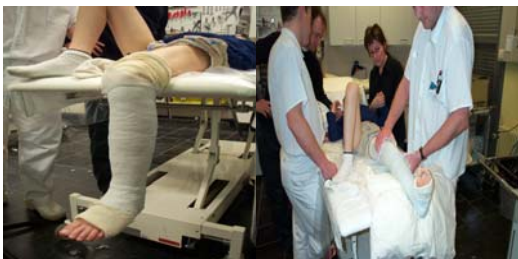UMC St Radboud

Aanlegprocedure circulair gespeten bovenbeengips.

- Na controlefoto, en geaccepteerde stand, verwijder een strook gips van 2 cm breed over de gehele lengte van het been.
- Vul de zaagsnede op met synthetische watten om venster oedeem te voorkomen.
- Fixeer het gips met een ideaalzwachtel of PH-haft.

UMC St Radboud

Circulair gespeten bovenbeengips "de praktijk"



UMC St Radboud

Nazorg na het aanleggen van een gipsspalk.

- **C**irculatie, **S**ensibiliteit, **M**otoriek. (CSM)
- Controleer of aangedane extremiteit in juiste stand staat.
- Heeft de spalk geen plooiën of deuken?
- Zijn de randen netjes afgewerkt?
- Vraag aan de pat. Hoe de spalk aanvoelt..
- Geef de patiënt een mitella of sling.
- Geef altijd een gips instructiefolder mee.
- Instrueer ook mondeling, aandachtspunten.
- Is er een vervolgspraak geregeld?

UMC St Radboud

Complicaties na het aanleggen van een spalk.

- Veneuze stuwung.
- Decubitus.. cq. Schuringsblaren.
- Trombose
- Acuut Compartment syndroom
- Complex regionaal pijn syndroom(Dystrofie)
- Zenuwcompressie

UMC St Radboud

Veneuze stuwung.

- Klachten: oedemateuze vingers of tenen
Verminderd gevoel vingers/tenen
Nauwelijks/niet meer beweegbare
Vingers/tenen

Oorzaak: Te strak aangelegd circulair gips of een te strakke fixatie van de zwachtel.
Niet goed hooggehouden van ledemaat.
Zwelling door het trauma zelf.

UMC St Radboud

Drukplekken (decubitus)

- Klachten: lokale pijn onder de spalk
roodheid
wonden in diverse stadia
Blaren


Oorzaak: Onvoldoende polstering, plooiën/deuken.
gips te ruim. Spalk te los, door afname
hematoom.
Corpus alienum



UMC St Radboud

trombose

- Klachten: pijn / dik/ glanzend/ warm.
- Oorzaak: trombose kan ontstaan door de verminderde activiteit van de musculatuur, bv. Bij immobilisatie van het gehele been. Volg eigen ziekenhuisprotocol inzake tromboseprofyaxe.



UMC St Radboud

Compartment syndroom.

- Klachten; extreme pijn!
Sensibiliteitsstoornis
progressieve spierzwakte
gespannen,gezwollen gebied
Verhoogde druk in het spiercompartiment.
Verlies van pulsaties (laat teken)
Blaarvorming.

UMC St Radboud

Compartimentsyndroom

- Oorzaak: Door verhoogde druk in de spierloges ontstaan er circulatie en functiestoornissen. Deze druk kan worden veroorzaakt door:
 - Haematoom met zwelling rond het trauma zelf.
 - Oedeem of door druk van buitenaf.
 - Slechte techniek met betrekking tot het aanleggen van de spalk.

Behandeling: decompressie (dermo-fasciotomie)
verwijder alle te strak zittende
(gips)verbanden.



UMC St Radboud

Complex Regionaal Pijn syndroom (CRPS)

- Klachten: Patiënt komt regelmatig terug met pijnklachten van de spalk.
Pijnlijke huid.
Soms rode of bleke klamme huid
Sensibiliteitstoornis.

Oorzaak: Waarschijnlijk! Multifactorieel. Mogelijk disfunctioneren van het autonome zenuwstelsel of door een abnormale ontstekingsreactie. Met circulatoire gevolgen.
overmatig aanwezigheid zuurstofradicalen.

UMC St Radboud

Crps.



UMC St Radboud

Zenuwcompressie

- Klachten: lokale pijn.
Sensibiliteitsstoornis (tintelen)
Zwelling
Soms dropping hand of klapvoet.

Oorzaak: Zenuwcompressie kan ontstaan door lokale verhoogde druk door de spalk.

UMC St Radboud

Enkel distorsie

- Klinische gevolgen:
 - - zwikken
 - - pijn (eerst overal, dan rond laterale malleolus)
 - - zwelling (eerst "ei", dan dikke enkel)
 - - soms zichtbaar hematoom
 - - later bloedingstorting tot in laterale voetrand.



UMC St Radboud

Enkeldistorsie

- - Fractuur
- Graad 1 overrekking
- Graad 2 partiële ruptuur (enkelvoudige rupturen)
- Graad 3 totale ruptuur (meervoudige rupturen).

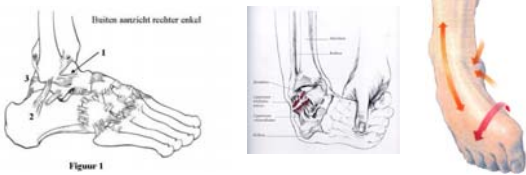


Figure 1

UMC St Radboud

Ottawa Ankle Rules (beslisregels voor aanvullend onderzoek).

- Rontgenfoto wanneer:
 - Patiënt niet op de voet kan staan en niet 4 stappen kan doen.
 - Pijn bij palpatie achterzijde van onderste 6 cm van laterale malleolus en mediale malleolus.
 - Pijn basis MT 5
 - Pijn os naviculare.

UMC St Radboud

Behandeling in acute fase.

- R.I.C.E.
- R rust
- I ijs
- C compressie
- E Elevatie




- Functionele behandeling. 1 week rust, gevolgd door 4-6 weken enkeltape.

UMC St Radboud

Halo Tractie

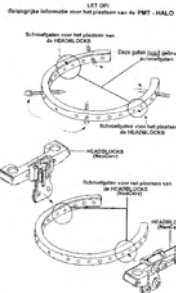
- Fracturen of luxaties van een of meerdere cervicale wervels. C1-C7 (door ongeval of ziekteproces)
- 1 Ring (halokroon) met pennen
Op hoofd gefixeerd.
- Kunststofvest met zachte binnenbekleding.
- 4 verbindingstangen tussen vest en kroon.



UMC St Radboud

Halo tractie.

LET OP:
Betreffende informatie voor het plaatsen van de PBT - HALO



ZORGVOERING
GEBRUIKSAANWIJZING VERSTELBARE TORQUE SCHROEVENWAAR 1201-9
L. L. 1201-9
R. 1201-9

WAARSCHUWING: De gebruikte de ring is niet bedoeld voor een halokroon bij een gezond verouderd mens van 18-65 jaar. Het gebruik van de ring kan schade aan de ring veroorzaken, wat kan leiden tot ernstige verwondingen aan de wervels van de cervicale wervelkolom. Het gebruik van de ring moet worden beperkt tot de bestemming van de juiste aandachtskracht voor elke vertebraal patiënt of posttraumatische patiënt.

VOORZICHTIGHEID GEBODEN:
Als er een risico bestaat op verwondingen, zoals die van een kind, kunnen moedige ouders worden aangemoedigd om de ring te verwijderen.

INSTELLEN VAN DE SCHROEVENWAAR:
Tijd de verplaatsing in de richting van het handvat, draait de regelring om tot de in de gewenste instelling heeft bereikt en laat de voorvering los. Het handvat wordt in de gewenste positie van de wervel op de juiste afstand van de schijf geplaatst. Het handvat wordt vastgezet op de juiste afstand van de schijf en de ring wordt vastgezet op de schijf.

UMC St Radboud





UMC St Radboud

Bryanttractie

- Indicatie:
- Femurschachtfracturen bij kinderen tot ong. 4 jaar.
- Kleefpleisterverband tot aan de fractuur.
- Billen liggen net vrij van het bed. (instellen met gewichten).

