

Gastro-intestinale problematiek

Juli 2015
Jeanette ten Haaf, Kinderarts

SEH onderwijs juli 2015

ZIEKENHUIS
ST ANTONIUS

**Gastro-intestinale problematiek
“ buikpijnklasten”**


- Gastro-enteritis
- Obstipatie
- Invaginatie
- Pylorusstenose
- Appendicitis
- Lymfadenitis mesenterialis
- (Ingekleemde) liesbreuk
- Torsio testis

Andere, niet gastro-intestinale oorzaken van buikpijnklasten

- Urineswegsinfectie, hydronefrose, pneumonie,
- nierstenen/koliek

SEH onderwijs juli 2015

ZIEKENHUIS
ST ANTONIUS



SEH onderwijs juli 2015

ZIEKENHUIS
ST ANTONIUS

Gastro-enteritis

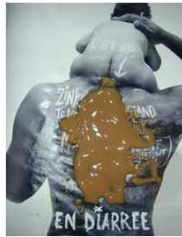Vooral jonge kinderen
Risico van uitdroging
Diagnose obv klinische verschijnselen

SEH onderwijs juli 2015

STANTONIUS

Gastro-enteritis

Diarree?



SEH onderwijs juli 2015

STANTONIUS

Gastro-enteritis Oorzaken

- Virale infecties:
 - rotavirus, adenovirus, enterovirus
- Bacteriele infecties
 - Salmonella, shigella, campylobacter, yersinia
- Parasitaire infecties
 - Giardia Lambliä, entamoeba histolytica

SEH onderwijs juli 2015

STANTONIUS

Gastro-enteritis

Actieve secretie van water en elektrolyten
Risico van dehydratie en verlies van elektrolyten
Gevolgen: metabole acidose, collaps, hypokaliemie

SEH onderwijs juli 2015

STANTONIUS

Gastro-enteritis

Anamnese

SEH onderwijs juli 2015

STANTONIUS

Gastro-enteritis Anamnese

Hoelang klachten
Diarree: hoe vaak, hoeveel, aspect, geur
Spugen: hoe vaak, hoeveel
Mictie, dorst, huilen (tranen)
Recent gewicht/Gewichtsverlies?
Omgeving
Bewustzijn verandering

SEH onderwijs juli 2015

STANTONIUS

Gastro-enteritis

Lichamelijk onderzoek

SEH onderwijs juli 2015

STANTONIUS

Gastro-enteritis Lichamelijk onderzoek

- Bewustzijn
- Vitale parameters (hf, RR, temp.,cap.refill)
- Gewicht
- Huidturgor
- Slijmvliezen
- Tranen
- Fontanel
- Positie ogen

SEH onderwijs juli 2015

STANTONIUS

Gastro-enteritis Symptomen

Tabel 23-1. Dehydratie: extracellulair vochtverlies en symptomen

VERLIES	KLINISCHE VERSCHIJNSELEN (IN VOLGORDE VAN ERNST)
<3%	Geen klinische symptomen, behalve dorst
3-8%	Droge slijmvliezen, diepliggende ogen, huilen zonder tranen, verminderde turgor, sufheid of irritabiliteit, acidotisch ademen
>8%	<i>Bovendien:</i> verminderde perifere perfusie (vertraagde <i>capillary refill</i>), snelle pols, shock

SEH onderwijs juli 2015

STANTONIUS

SEH onderwijs juli 2015



SEH onderwijs juli 2015

ANTONIUS

Gastro-enteritis
Aanvullend onderzoek

In principe geen aanvullend onderzoek: klinisch beeld

Bij ernstige dehydratie, > 9% gewichtsverlies
Wanneer anamnese en/of LO niet past bij dehydratie tgv gastro-enteritis
Wanneer iv rehydratie nodig is

Faeces kweken

SEH onderwijs juli 2015

ANTONIUS

Gastro-enteritis

Therapie

SEH onderwijs juli 2015

ANTONIUS

Gastro-enteritis Therapie?

- Zofran
- Continueren voeding
- ORS
- Intraveneus vocht
- In geval van shock: Vullen NaCl 0,9%
- Antibiotica?



SEH onderwijs juli 2015

STANTONIUS

Gastro-enteritis

Rehydratie

- Onderhoud
 - 1-10kg: 100ml/kg/dag
 - 10-20kg: 50ml/kg/dag
 - >20kg: 20ml/kg/dag
- Correctie
 - Milde dehydratie
 - Matige dehydratie: 50ml/kg in 4 uur

SEH onderwijs juli 2015

STANTONIUS

Oral rehydration salt (ORS)

Corrigeert vocht en elektrolyten verlies dat optreedt bij acute dehydratie
 Het kan ook dehydratie voorkomen.

WHO

75mmol Na, 75mmol gluc per liter bij een osmolaliteit van 245mmol/l

SEH onderwijs juli 2015

STANTONIUS

Obstipatie

Retentie van faeces in colon

Overwogen als oorzaak van buikklachten niet duidelijk is

Anamnese is belangrijk

SEH onderwijs juli 2015

STANTONIUS



SEH onderwijs juli 2015

STANTONIUS

Obstipatie

Rome III criteria

> 2 van de volgende 6 symptomen

defaecatie frequentie < 2x per week

faecale incontinentie > 1 episode per week indien zindelijk

ophouden van ontlasting

pijnlijke of harde, keutelige ontlasting

grote hoeveelheid ontlasting in luier, cq verstopte wc

grote faecale massa in abdomen of rectum

SEH onderwijs juli 2015

STANTONIUS

Obstipatie



SEH onderwijs juli 2015

STANTONIUS

Obstipatie

1% van de 0-4 jarigen
 3-5% van alle verwijzingen naar de kinderarts
 20-25% van alle verwijzingen naar een kinderarts-MDL

SEH onderwijs juli 2015

STANTONIUS

Obstipatie

- 1^e levensjaar
 - Overgang van BV naar flesvoeding
- Peuters
 - Rond-voorafgaande aan toilettraining
- Schoolkinderen
 - Presentatie: buikpijn en/of faecale incontinentie
- Puber/adolescent
 - IBS

SEH onderwijs juli 2015

STANTONIUS

Obstipatie symptomen

Harde, infrequente ontlasting
Ontlasting in ondergoed
(overloop) diarree
Acute buikklasten
Chronische of recidiverende buikpijn
Bolle buik
Bloed bij de ontlasting

SEH onderwijs juli 2015

STANTONIUS

Obstipatie Lichamelijk onderzoek

Inspectie buik (bolle buik?)
Palpatie buik (pijnlijk? palpabele colonsegmenten?)
Inspectie anus
(Rectaal toucher)

SEH onderwijs juli 2015

STANTONIUS

Obstipatie Oorzaken

95% functioneel

5% organisch
 anatomisch
 neurologisch
 metabool

SEH onderwijs juli 2015

STANTONIUS

Functionele obstipatie

- Toilettraining niet succesvol
- Na pijnlijke ontlasting
- Uitstel van ontlasting bij vreemde wc's
- Life event
- Gedragsprobleem

SEH onderwijs juli 2015

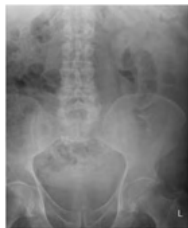ANTONIUS

Obstipatie Diagnostiek

- In principe, in 1^e instantie, geen aanvullende diagnostiek
- Lab: vb Schildklierfunctie, coeliakie
- Geen plaats meer voor X-BOZ ** (therapie trouw)

SEH onderwijs juli 2015

ANTONIUS



SEH onderwijs juli 2015

ANTONIUS

Obstipatie Behandeling

Toilettraining

- Houding, brilverkleiner, voetensteun
- 3dd na elke maaltijd naar de wc, max. 5 min.
- Poepdagboek

Dieet

Laxerende medicatie

Fosfaatclysma

- Rectum overvol, orale therapie nog onvoldoende resultaat

Gedragstherapie

- Belonen, negeren, observeren

"Poeptraining"

SEH onderwijs juli 2015

STANTONIUS

Toilettraining



SEH onderwijs juli 2015


STANTONIUS



SEH onderwijs juli 2015

STANTONIUS

SEH onderwijs juli 2015



ST ANTONIUS

The image shows two young women in a pharmacy aisle. They are looking at a shelf labeled 'LAXATIVES'. One woman is pointing at a product on the shelf. The aisle is filled with various boxes and bottles of laxatives. The background is a blue wall with the word 'LAXATIVES' written on it.

**Obstipatie
Complicaties**

Buikpijn
Urineverlies overdag (40%)
Sociale gevolgen

SEH onderwijs juli 2015

ST ANTONIUS

Invaginatie

Instulping van een darmgedeelte in een volgend darmgedeelte, waardoor de darm wordt afgesloten en de bloedtoevoer wordt afgeklemd.

SEH onderwijs juli 2015

ST ANTONIUS

Invaginatie

Jonge kinderen (0,5 tot 2,5 jaar)

Plotse heftige pijn aanvallen (**koliek**) in de buik

- 80%

Braken, meestal met gal

Bloed in de ontlasting, donkerrood (jam)

- 50%

SEH onderwijs juli 2015

ANTONIUS

Invaginatie

3 typen

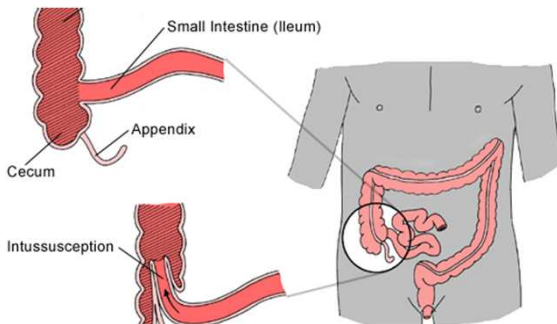
- Ileocolische invaginatie
- Ileoleale invaginatie
- Colocolische invaginatie

- Meestal geen specifieke oorzaak
 - (virale gastro-enteritis, lymfadenitis mesenterica, ingedroogde faeces...)

SEH onderwijs juli 2015

ANTONIUS

Invaginatie



SEH onderwijs juli 2015

ANTONIUS

Invaginatie Presentatie/ lichamelijk onderzoek

Ontroostbaar huilen

Optrekken van de benen

Koliekpijnen, maar mogelijk uiteindelijk voortdurend pijn

SEH onderwijs juli 2015

STANTONIUS

Invaginatie Aanvullend onderzoek

Echo abdomen

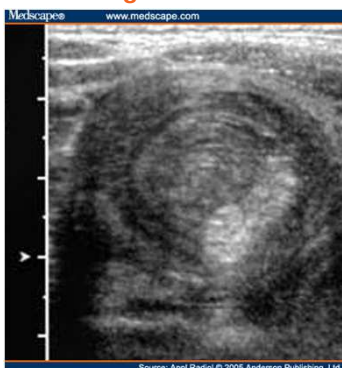X-BOZ

SEH onderwijs juli 2015

STANTONIUS

Invaginatie Diagnostiek

Echo



SEH onderwijs juli 2015

STANTONIUS

Invaginatie complicaties

Bloedtoevoer kan worden afgesneden

Darmweefsel sterft af.

SEH onderwijs juli 2015

STANTONIUS

Invaginatie Behandeling

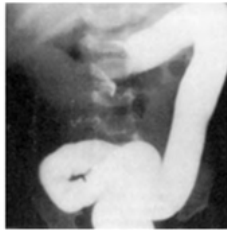Bariumklysma/ bariumpap en lucht in endeldarm

Door de druk van de bariumpap en de lucht wordt het ingestulpte deel van de darm weer op zijn plaats geduwd. (soms alleen lucht)

Chirurgie

SEH onderwijs juli 2015

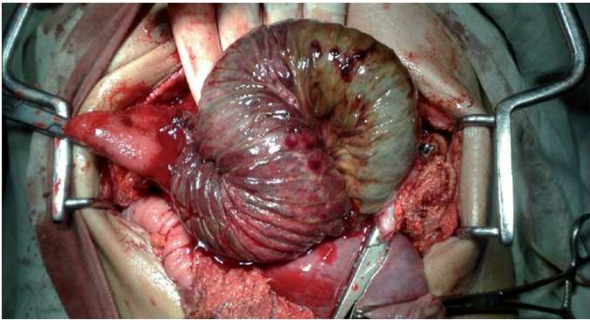
STANTONIUS



SEH onderwijs juli 2015

STANTONIUS

**Invaginatie
Complicatie**



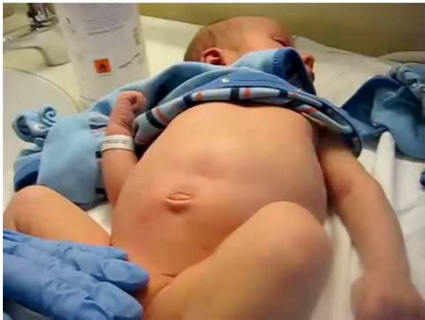SEH onderwijs juli 2015





SEH onderwijs juli 2015

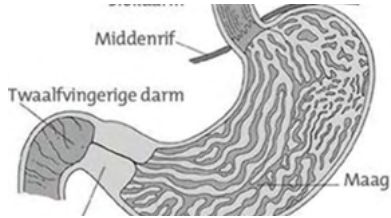




SEH onderwijs juli 2015



Pylorus stenose/hypertrofie



SEH onderwijs juli 2015

STANTONIUS

Frequentie: 3:1000 zuigelingen

Leeftijd: 4^e-6^e levensweek

Jongens:meisjes = 4:1

Oorzaak onbekend, familiair?

SEH onderwijs juli 2015

STANTONIUS

Pylorus hypertrofie

Symptomen

Projectiel braken

Aanvullend onderzoek

Echo pylorus

Behandeling

Pylorotomie

SEH onderwijs juli 2015

STANTONIUS

Lymfadenitis mesenterialis

Lymfeklieren in de buik ontstoken en mogelijk vergroot
Komt regelmatig voor
Mn kinderen van 5-15 jaar

SEH onderwijs juli 2015

ANTONIUS

Lymfadenitis mesenterialis Symptomen

buikpijn (87%)
pijn (rechts) in de onderbuik (63%)
koorts (38%)
anorexie, misselijk, moe (30%)
braken en diarree (13%)

SEH onderwijs juli 2015

ANTONIUS

Lymfadenitis mesenterialis Oorzaken/diagnose/beloop

Bacterie (E.Coli, yersinia)
Virus (adenovirus, CMV, EBV)

Diagnose
middels echografie

Beloop:
meestal spontaan herstel

SEH onderwijs juli 2015

ANTONIUS

Appendicitis acuta

Ontsteking van de appendix
1% van de kinderen < 15 jaar (10-12jr)
Meest voorkomende oorzaak van acute buik op de kinderleeftijd

SEH onderwijs juli 2015

ANTONIUS
ST ANTONIUS

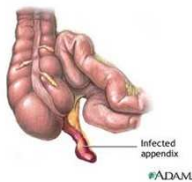
Appendicitis acuta Aanvullend onderzoek

Klinische diagnose
Leucocytose (sensitiviteit 80-90%)
Echo (sensitiviteit 80-95%)

SEH onderwijs juli 2015

ANTONIUS
ST ANTONIUS

Appendicitis



SEH onderwijs juli 2015

ANTONIUS
ST ANTONIUS

Appendicitis acuta Symptomen

Pijn rechts-onder in de buik (aanvankelijk rond navel, migrerend naar recht onder)
Anorexie
Braken
Diarree
Koorts
Vervoerspijn

SEH onderwijs juli 2015



Appendicitis acuta Lichamelijk onderzoek

Drukpijn rechts onder in de buik
"Defense musculair"
Loslaatpijn
Cave geperforeerde appendicitis

SEH onderwijs juli 2015



Appendicitis acuta Behandeling

Therapie: appendectomie

Perforatie < 5 jaar tot 50%
antibiotica

Mortaliteit indien adequaat behandeld 1 per 3000 (< 1 jaar)

Postoperatieve complicaties
• Wondinfecties (1,5-2%)
• Intra-abdominaal abces (1,5-2%)
• Symptomatische adhesies (1%)

SEH onderwijs juli 2015



Liesbreuk

Oorzaak:
zwakke plek in de buikwand

Jongen:meisje = 10:1

Rechts (60%) > links (15%)

Rechts + links (15%)

SEH onderwijs juli 2015

STANTONIUS

Liesbreuk

Symptomen
zwellend in liesstreek, reponibel

Cave: afklemming

SEH onderwijs juli 2015

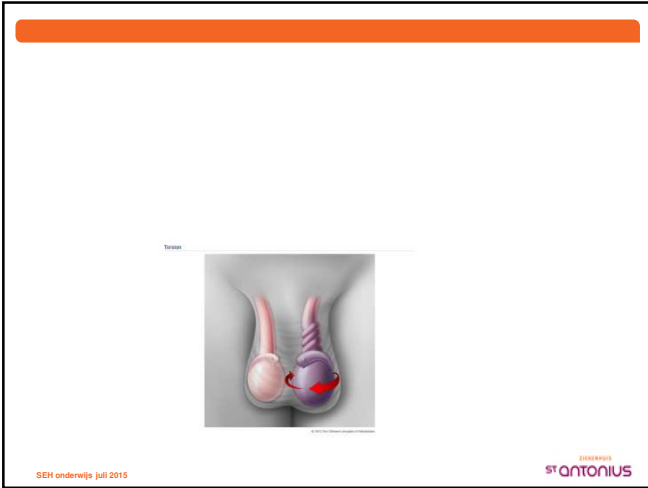
STANTONIUS

Torsio testis

Zaadstreng om testis gedraaid
Bloedtoevoer naar testis afgekneld

SEH onderwijs juli 2015

STANTONIUS



Torsio testis

Piek

- Pasgeborenen
- Adolescenten

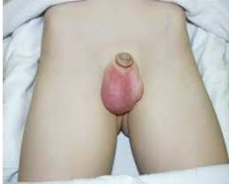SEH onderwijs juli 2015 **ST ANTONIUS**

Torsio testis Symptomen

Hevige pijn, uitstralend naar buik/rug
Misselijk
Braken
Koorts
Zwelling testis
Manipulatie erg pijnlijk

SEH onderwijs juli 2015 **ST ANTONIUS**

Torsio testis



SEH onderwijs juli 2015

ST ANTONIUS

Torsio testis Behandeling

- Snelle chirurgische correctie (<4-6 uur)
- orchidopexie
- Cave afsterven testis
- orchidectomie

SEH onderwijs juli 2015

ST ANTONIUS



SEH onderwijs juli 2015

ST ANTONIUS

Differentiaal diagnose Buikpijnklachten

Gastro-enteritis
Obstipatie
Invaginatie
Appendicitis
Lymfadenitis mesenterialis
Liesbreuk
Torsio testis

Pneumonie
Urineweginfectie/pyelonefritis
Acute niet-specifieke abdominale pijn

SEH onderwijs juli 2015

STANTONIUS

Uiteindelijk...



SEH onderwijs juli 2015

STANTONIUS



SEH onderwijs juli 2015

STANTONIUS

SEH onderwijs juli 2015

STANTONIUS

Prikkelbare darm syndroom

spastisch colon
Irritable bowel syndrome

SEH onderwijs juli 2015

STANTONIUS

Prikkelbare darm syndroom

Jong volwassenen (10%), meisje:jongen 2:1

Symptomen:

- Buikpijn, gasvorming, diarree, obstipatie

Oorzaak:

- Stress, drukte of voeding (vezelarm, kant-klare maaltijden)

Behandeling

- Leefstijl, voeding, hypnotherapie, bekkenbodembetrapie, medicatie

SEH onderwijs juli 2015

STANTONIUS
