

Compartment syndroom

J Biert

Het compartiment syndroom

- te hoge druk in een compartiment
- kan door het hele lichaam voorkomen
 - schedel
 - abdomen
 - na verbranding (thorax, hals, extremiteit, etc)

Oorzaken compartiment syndroom

- fractuur
- bloeding
- tractie
- circulaire verbranding
- beensteunen
- spoelvloeistof
- oedeem, reperfusie
- hoog of laagleggen

Gebruikelijke locaties

- onderbeen
- onderarm
- bovenbeen
- bovenarm

Ongebruikelijke locaties

- psoasspierloge
- gluteusspierloge
- voet
- duimmuis

Klachten en symptomen dreigend

compartimentsyndroom

- Pijn
- Paresthesien
- Parese
- Passieve rek
- (Pols negatief)

- Polytrauma patient

Diagnostiek en behandeling

1. Klinisch beeld bepaalt beleid
 2. Preventief behandelen, niet op wachten
 3. Drukmeten
 - a) als de absolute weefseldruk > 30 mm Hg
 - b) als de gemiddelde arteriele druk min de weefseldruk kleiner is dan 40 mm Hg
- NB: drukken “verlopen”

Operatieve behandeling

- Lage drempel aanhouden voor operatie
- Ook zelfs preventief behandelen
- Dermatofasciotomie
- Alle loges openen
- Voorbereiden tot sluiten

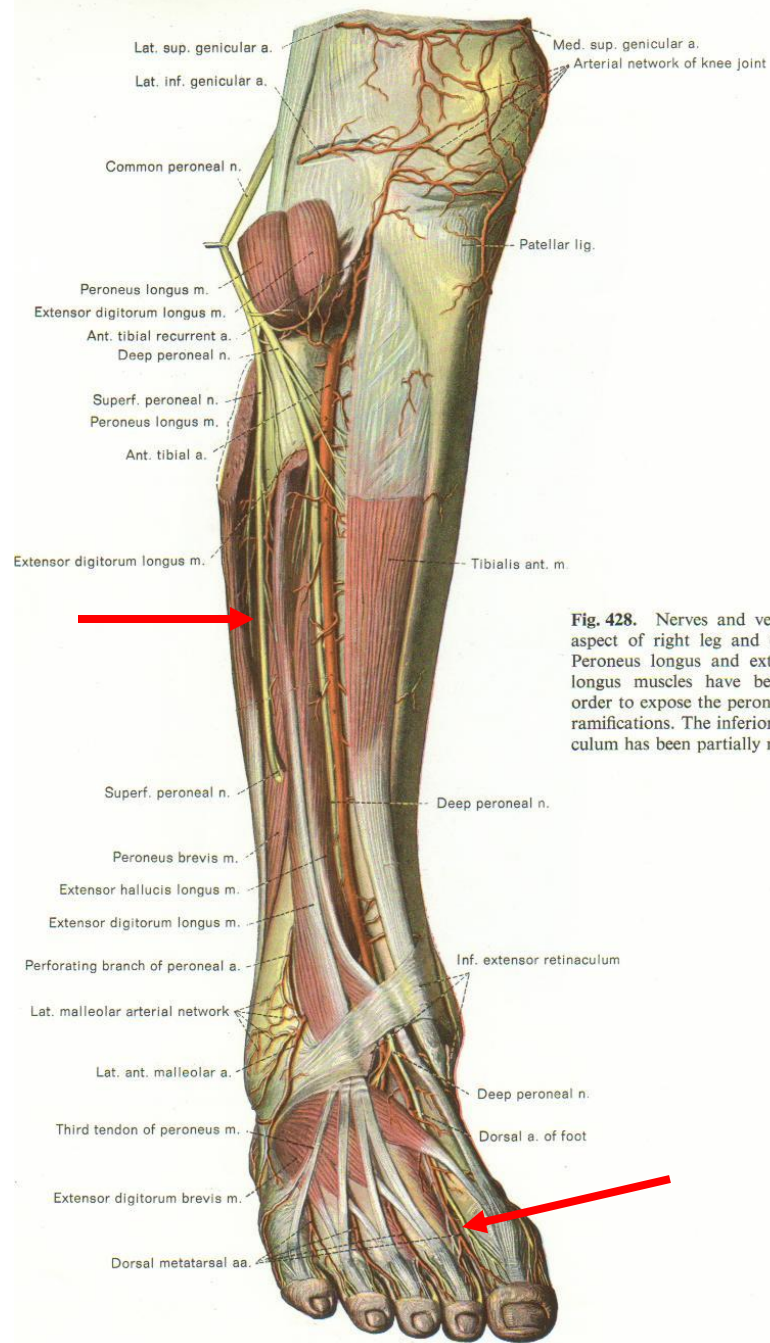


Fig. 428. Nerves and vessels of anterior aspect of right leg and dorsum of foot. Peroneus longus and extensor digitorum longus muscles have been sectioned in order to expose the peroneal nerve and its ramifications. The inferior extensor retinaculum has been partially removed.

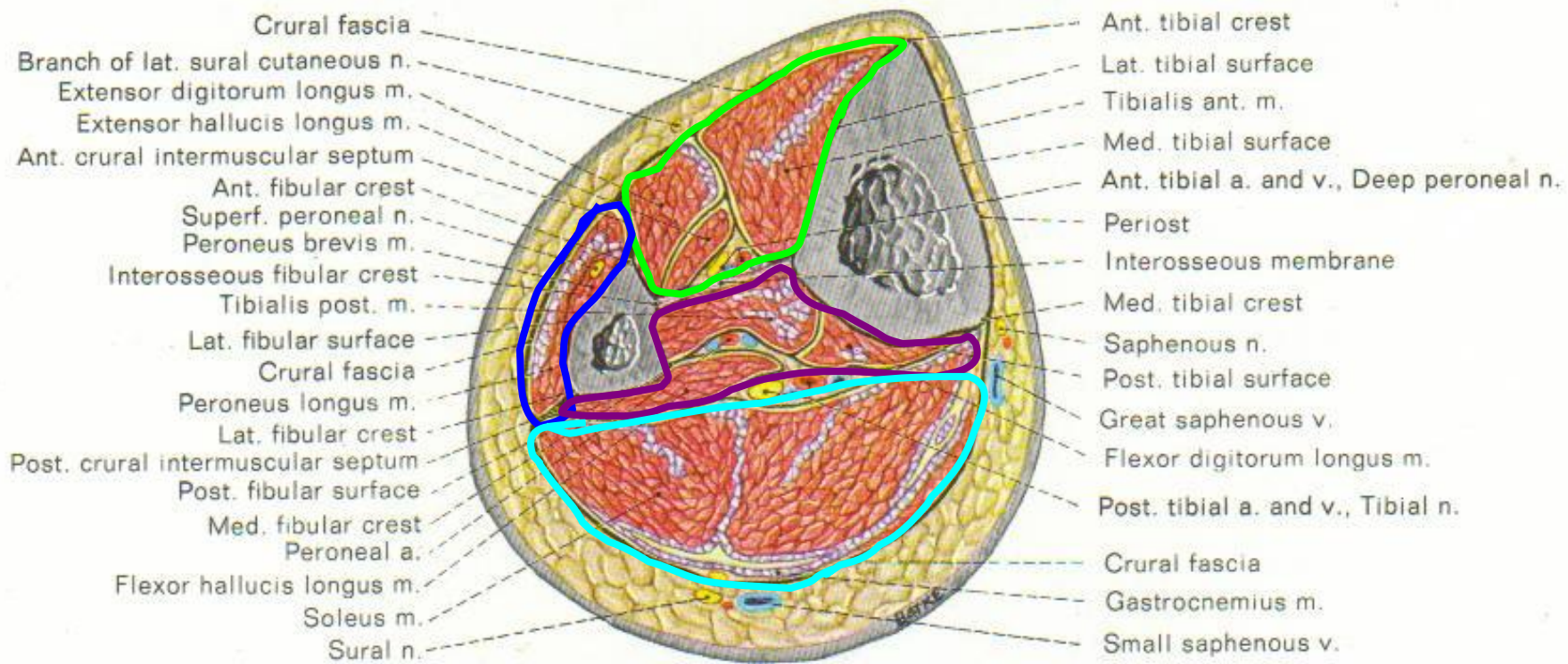


Fig. 440. Cross section through middle third of right leg. Sectioned surface seen from distal.

