

Buiktrauma

Edward Tan
Traumachirurg (edward.tan@radboudumc.nl)

Radboudumc

Kinderen ...



Radboudumc

Volwassenen...



Radboudumc

Buiktrauma

Leerdoelen

- Structurele aanpak
- Herkennen van levensbedreigend buikletsel
- Spoedeisende behandeling

Radboudumc

Abdomen

- MIST ?
Stomp trauma vs Penetrerend letsel
- Locatie ?
- Niet onderkend buikletsel is een belangrijke oorzaak van te voorkomen mortaliteit

Radboudumc

Buiktrauma

Specifiek voor kinderen:

- Elastische ribben
- Dunnere buikwand
- Horizontalere ligging diafragma
- Ligging blaas meer abdominaal

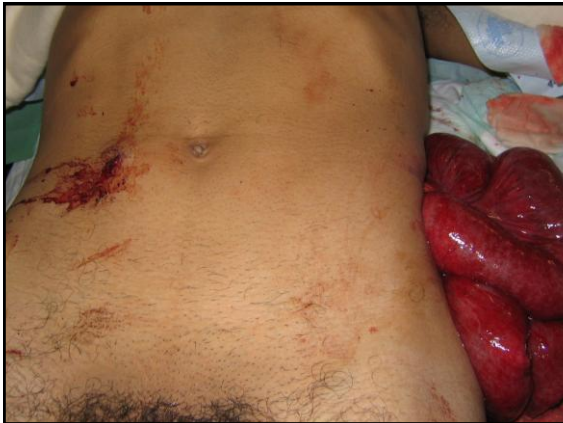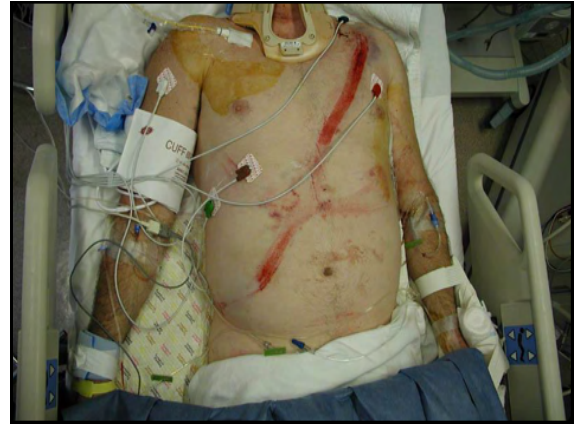Radboudumc

Buiktrauma

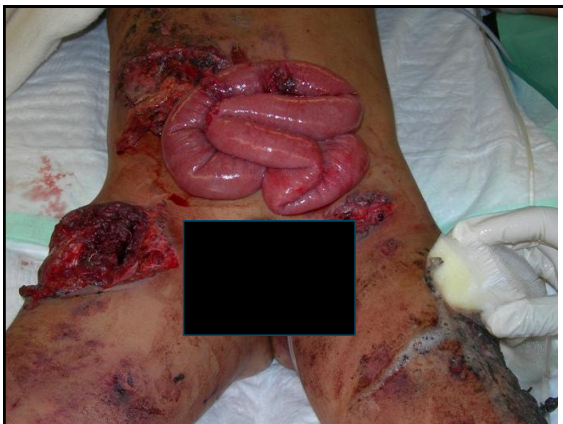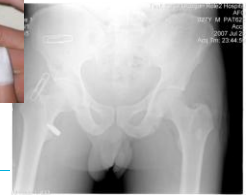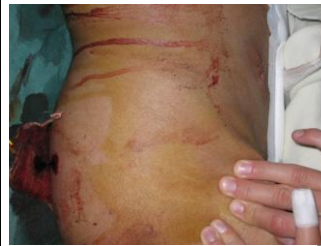Beoordeling

- Inspectie
- Percussie
- Auscultatie
- Palpatie
- Re-Evaluatie

Radboudumc



Schotwond buik/bil



Buiktrauma

Overig onderzoek

- Rectaal onderzoek
Uitsluitend door opererend chirurg
- Hulpmiddelen bij beoordelen:
 maagsonde
 blaascatheterisatie

Radboudumc

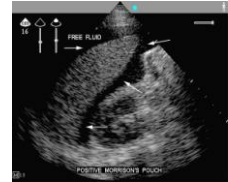Buiktrauma Aanvullend onderzoek?

Diagnostische peritoneaal lavage
ZELDEN GEÏNDICEERD

Radboudumc

Buiktrauma Beeldvormend onderzoek

- Abdominale echografie
- CT-scan
- X-BOZ



Radboudumc

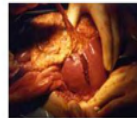Vrij Vocht ?

- Stomp buikletsel:
Milt – Lever – Darm
- Penetrerend buikletsel:
Low Energy: Lever – Darm – Diafragma
High Energy: Dunne Darm – Colon - Lever

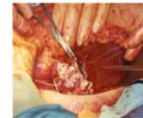
Radboudumc

Miltruptuur: Plan ?

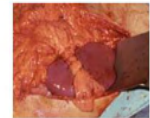
Grade II



spleen0003a
Grade 2 splenic injury
src: [Caesar.M. Ulsic](#)



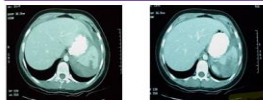
spleen0003b
Grade 2 splenic injury
src: [Caesar.M. Ulsic](#)



spleen0003c
Grade 2 splenic injury
src: [Caesar.M. Ulsic](#)

Radboudumc

Grade IV



spleen0001a
Grade 4 splenic injury
src: [Fraderick.Foag](#)

spleen0001b
Grade 4 splenic injury
src: [Fraderick.Foag](#)

Grade V



Radboudumc

Buiktrauma Niet-operatieve behandeling

- Bloedingen stelpen vaak vanzelf
- Terughoudendheid bij splenectomie verlaagt morbiditeit en mortaliteit

Radboudumc

Buiktrauma

Niet-operatieve behandeling

- Adequate observatie
- Frequentie monitoring
- Nauwkeurige vochtbalans
- Onmiddellijk beschikbare chirurg

Radboudumc

Buiktrauma

Operatieve behandeling

- Penetrerend buikletsel
- Tekenen van darmperforatie
- Instabiele circulatie ondanks vulling met 40 ml/kg
- Vaatsteelletsel van nier

Radboudumc

Vragen ?

Radboudumc

Buiktrauma

Samenvatting

- Hoge verdenking
- Continue observatie
- Vroegtijdig chirurgisch consult

Radboudumc