

Een breuk van de oogkas (orbitafractuur)

Inleiding

Het oog wordt goed beschermd: aan de voorzijde door de oogleden en aan de overige zijden door de botten van de oogkas (orbita).

Door een stomp trauma, zoals een vuistslag of squashbal tegen het oog of door een (verkeers-)ongeval, kan het oog of de oogkas beschadigd raken. In het geval van een breuk van een van de botten van de oogkas spreekt men van een orbitafractuur of een 'blow-out-fractuur'. Een orbitafractuur kan pas ontstaan na het zevende levensjaar, omdat dan de oogkas pas definitief gevormd is.

Wat zijn de verschijnselen bij een orbitafractuur?

De ernst van het letsel is vaak afhankelijk van de kracht waarmee het letsel werd opgelopen. De schade kan variëren van een oppervlakkige verwonding en een gevoelig oog tot aanzienlijke schade met een blijvende vermindering van het gezichtsvermogen.

De belangrijkste verschijnselen zijn:

- Dubbelzien

Indien er sprake is van een breuk van de oogkas, kan vet- en/of spierweefsel in de breuk vast komen te zitten. Door inklemming van weefsel in de breuk of door zwelling en oedeem kan het oog niet goed meer bewegen. Hierdoor kan scheelzien en daardoor dubbelzien ontstaan.

- Asymmetrie van het gezicht

Door zwelling van de huid en de oogleden kan een asymmetrie van het gezicht ontstaan. Ook kan de oogkas door de klap zo beschadigd zijn dat het gehele oog dieper in de oogkas komt te liggen. Men spreekt dan van een enophthalmus. Dit kan, na het verdwijnen van de zwelling, als cosmetisch storend ervaren worden.

Andere verschijnselen die ook voorkomen zonder een breuk in de oogkas:

- Verminderde gezichtsscherpte

Door een klap op het oog kan het oog zelf beschadigd raken. Afhankelijk van de ernst van de beschadiging kan de gezichtsscherpte verminderd zijn.

In zeldzame gevallen kan er een bloeding achter het oog, dus in de oogkas, ontstaan. Dit bloed kan niet wegvloeden en zal het oog naar voren drukken, waardoor het oog gaat uitpuilen. De oogzenuw kan bekneld raken en hierdoor zal het gezichtsvermogen snel verslechteren. Acuut ingrijpen is dan nodig.

Het is daarom van groot belang dat de oogarts het oog goed onderzoekt op eventuele schade aan bijvoorbeeld het netvlies, de ooglenzen en de oogzenuw.

- Pijn

Door de klap kan er een bloeditstorting (hematoom) in de oogleden of rondom het oog ontstaan. Hierdoor krijgt men een 'blauw oog'. Door de zwelling kan de huid rond het oog erg gespannen komen te staan en pijnlijk aanvoelen.

Soms kan de huid gescheurd zijn. Deze scheur zal in sommige gevallen gehecht moeten worden om de huid goed te laten genezen.

Door een klap op het oog kan het oog zelf ook beschadigd zijn. Een beschadiging van het hoornvlies is vaak erg pijnlijk.

Tevens kan men direct na het ongeval of bij oogbewegingen in een bepaalde richting klachten als duizeligheid, misselijkheid en hartkloppingen hebben. Deze klachten zijn een soort pijnreactie en duiden vaak op inklemming van (spier-) weefsel in de botbreuk. Indien de zenuw, die door de onderzijde van de oogkas loopt, beschadigd is, geeft de patiënt vaak aan een 'dof' gevoel in bovenlip en bovenkaak te hebben.

Hoe wordt de diagnose gesteld?

Een patiënt met een (mogelijke) breuk van de oogkas dient zo spoedig mogelijk uitgebreid oogheelkundig en orthoptisch onderzocht te worden.

Zo kan er een passend behandelplan opgesteld worden met als doel een optimaal herstel.

Omdat de oogkas grenst aan onder andere de bovenkaak en de neus, zal er vaak ook overleg plaatsvinden met andere specialisten, zoals de kaakchirurg en/of de keel-, neus- en oorarts.

- Oogheelkundig onderzoek

De oogarts onderzoekt de conditie van het oog. Hij onderzoekt de gezichtsscherpte, het hoornvlies, het netvlies en de oogzenuw. Zonodig wordt er aanvullend onderzoek gedaan en een behandeling ingesteld.

- Orthoptisch onderzoek

Dit onderzoek zal worden verricht door de orthoptist. Tijdens dit onderzoek wordt de oogstand vastgelegd. Ook wordt beoordeeld of en in hoeverre er stoornissen zijn van de oogbewegingen en in de samenwerking van de ogen. Een dergelijke stoornissen kunnen leiden tot dubbelzien en scheelzien. Indien mogelijk wordt er een behandeling ingesteld.

De diagnostiek kort na het trauma wordt vaak bemoeilijkt door de zwelling en bloeduitstortingen rondom het oog.

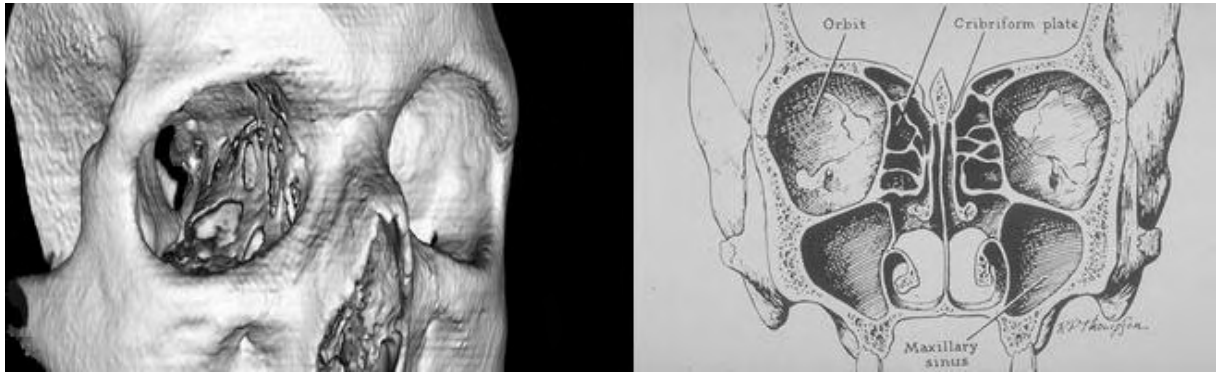
In de meeste gevallen wordt daarom een foto of scan van de botstructuren van de oogkas gemaakt. Hierop is vaak goed de grootte en de exacte plaats van de breuk te zien.

Onderzocht dient te worden of de eventuele oogbewegingsproblemen veroorzaakt worden door inklemming van een oogspier en/of door vetweefsel in de oogkasbreuk. Zwelling en oedeem kunnen ook oogbewegingsproblemen veroorzaken. Voor een passend behandelplan is het van groot belang de juiste oorzaak te weten.

Welke vormen zijn er?

De oogkas kan op verschillende plaatsen breken.

Ter illustratie ziet u hier een afbeelding van de oogkas.



Figuur 1: Een afbeelding van het vooraanzicht van de schedel en oogkas.

De verschillende soorten orbitafracturen zijn:

1. Een 'pure blow-out' fractuur

A. Een breuk van de bodem van de oogkas oftewel de 'antral blow-out' fractuur.

De bodem van de oogkas is het zwakst, waardoor hij relatief het vaakst breekt.

Door een breuk van de oogkasbodem kan de onderste rechte oogspier (musculus rectus inferior) beklemd raken. Hierdoor ontstaat een verticale bewegingsbeperking van het oog. Dit veroorzaakt dubbelbeelden boven elkaar en vaak pijn bij omhoog kijken.

B. Een breuk van de mediale wand van de oogkas oftewel de 'ethmoidal blow-out' fractuur.

Door een breuk van het bot aan de neuszijde kan de binnenste rechte oogspier (musculus rectus medialis), die de beweging richting de neus mogelijk maakt, beklemd raken. Hierdoor kan een horizontale bewegingsbeperking van het oog ontstaan. Dit veroorzaakt dubbelbeelden naast elkaar en pijn bij opzij kijken.

2. Een 'impure blow-out' fractuur.

Bij deze blow-out fractuur van de oogkas is, naast de oogkasbodem en/of de mediale oogkaswand, ook de oogkasrand beschadigd. Het gevolg is dat de oogkas (tijdelijk) vervormd is waardoor de oogkasinhoud (de oogspieren, omringend vet en soms het hele oog) in de kaakholte, de sinus maxillaris, zakken.

Kan een orbitafractuur behandeld worden?

In sommige gevallen is het noodzakelijk op korte termijn te opereren. In andere gevallen kan een aantal dagen gewacht worden met ingrijpen. Soms wordt van een operatie afgezien en -afhankelijk van de resterende klachten- het behandelplan aangepast.

Oogkasoperatie

De oogkasoperatie zal doorgaans door de kaakchirurg uitgevoerd worden. De chirurg zal proberen de oogkas (orbita) te herstellen. Dit wordt ook wel orbitareconstructie genoemd.

Situaties waarbij (operatief) ingegrepen moet worden, zijn:

- ernstige en uitgebreide oogkasfracturen waarbij het aangezicht verbrijzeld is
- duidelijke gelaatsasymmetrie door een dieper liggend oog in de oogkas
- afnemende gezichtsscherpte van het aangedane oog, door de toenemende druk in de oogkas, veroorzaakt door bijvoorbeeld een bloeding achter het oog
- ernstig dubbelzien door inklemming van orbitaweefsel (te zien op een foto of scan van de oogkas).

Observatieperiode

Indien besloten wordt dat op korte termijn geen operatie nodig is, zal men het natuurlijk herstel afwachten. Belangrijk is met oogheelkundig en orthoptisch onderzoek regelmatig de oogstand en de oogbewegingen te beoordelen.

Tijdens deze observatieperiode is het belangrijk dat de patiënt de oogbewegingen van het aangedane oog, in het bijzonder in de richting van de bewegingsbeperking, oefent. Dit kan bijdragen aan het verbeteren van de oogbewegingen en het soepel houden van het weefsel.

In veel gevallen treedt na het verdwijnen van het oedeem en zwelling een spontane verbetering van de oogbewegingen en vermindering van het dubbelzien op.

Er bestaat echter een kans dat –ook na een orbitabodemreconstructie– toch nog oogbewegingsbeperkingen en klachten over dubbelzien blijven bestaan. Door het trauma kan een oogspier blijvend beschadigd raken. Daarbij kan door verkleving en littekenweefsel een mechanische beperking van de oogbewegingen ontstaan.

Prismacorrectie

Bij een kleine oogstandafwijking kan een prismacorrectie soms een oplossing bieden. Een prisma is een speciaal brillenglas dat het beeld verplaatst en zo de dubbelbeelden op elkaar kan zetten tot een enkel beeld. Prisma's zijn in verschillende sterkten verkrijgbaar. Tijdens het orthoptisch onderzoek zal bepaald worden welke sterkte het meest geschikt is. Vaak wordt eerst een 'plakprisma' op de bril geplakt. Blijft de afwijking stabiel en geeft het plakprisma goed enkelzien, dan kan de opticien het prisma met deze sterkte in het brillenglas verwerken.

Oogspieroperatie

Is de afwijking te groot voor een correctie met een prisma, dan kan een oogspieroperatie overwogen worden. Voordat een oogspieroperatie kan plaatsvinden, zal eerst een periode van minimaal zes maanden moeten verstrijken. Ook moet de afwijking stabiel zijn voordat er geopereerd kan worden. Het doel van de oogspieroperatie is om het dubbelzien bij rechttuit kijken te laten verdwijnen en enkelzien mogelijk te maken.

De beweeglijkheid van het oog kan echter ook na een operatie enigszins verminderd blijven. Het kan dus voorkomen dat men, ondanks een

oogspiercorrectie, bij kijken opzij of omhoog of omlaag, nog een dubbelbeeld waarneemt.

Is er toch na een operatie nog hinderlijk dubbelzien nog bij zien recht vooruit, dan kan ook hier een prismacorrectie verbetering geven.

Wat is de prognose?

In sommige gevallen zullen de (dubbelzien-)klachten, na afname van de zwelling rond het oog, spontaan verdwijnen. In andere gevallen zal het dubbelzien, ook na een oogkasoperatie, hinderlijk kunnen blijven. Een prismacorrectie en/of oogspieroperatie kunnen dan overwogen worden.

Wilt u meer informatie?

Met vragen of een verzoek om meer informatie kunt u bij uw behandelend orthoptist terecht.

Deze folder is mede tot stand gekomen onder de redactie van de commissie 'Voorlichtingfolders 2009' van de Nederlandse Vereniging van Orthoptisten (www.orthoptie.nl)