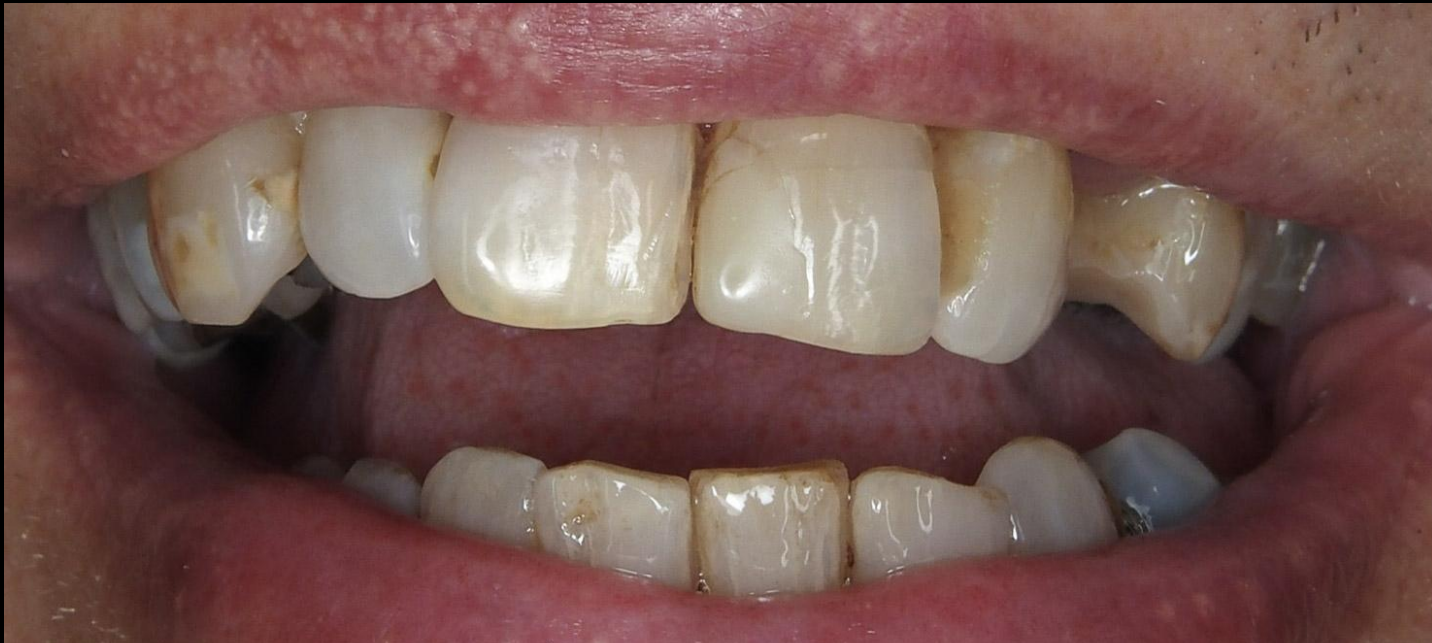

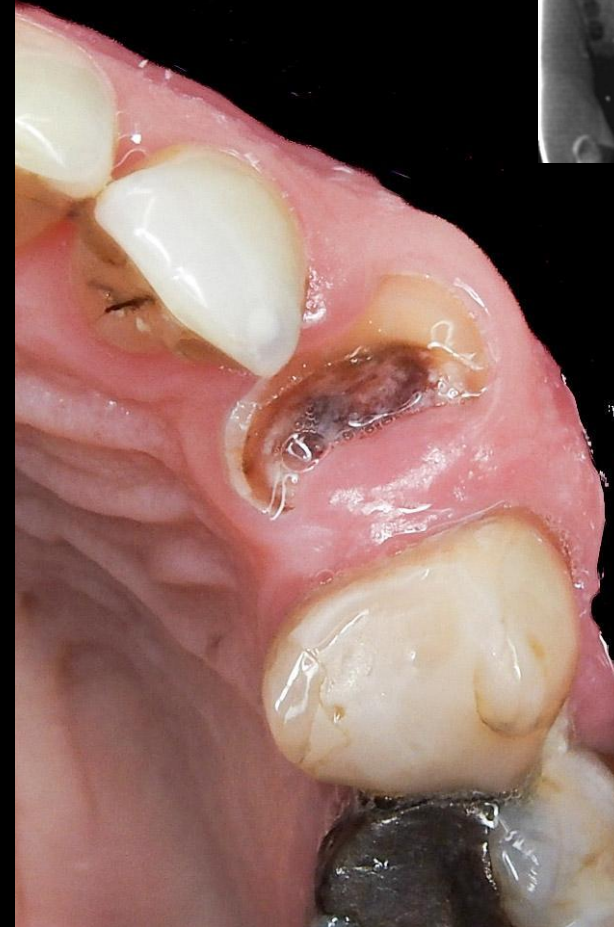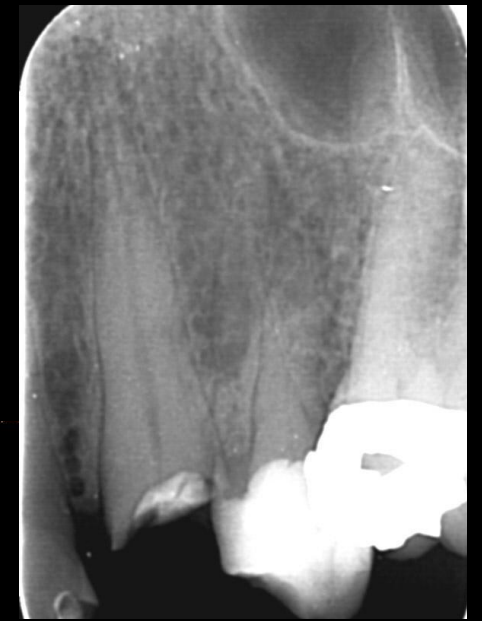Immediate hoektandvervanging met dentograft verkregen met de Toothtransformer




Chirurgie en Prothetiek: Sander Rijkenbarg, tandarts - implantoloog




Intake: 23 afgebroken tot op gingiva



Het donortandmateriaal wordt in deeltjes in de Toothtransformer geplaatst

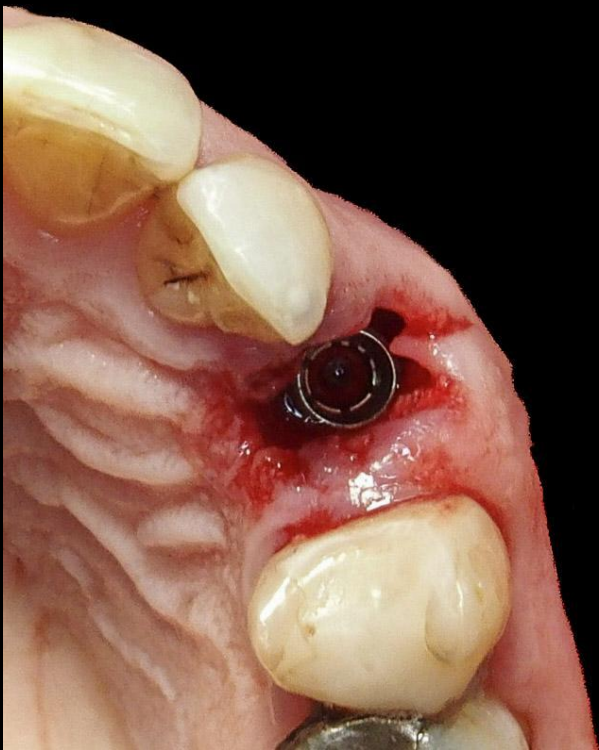


Na 25 minuten ontstaat een homogene dentograaft

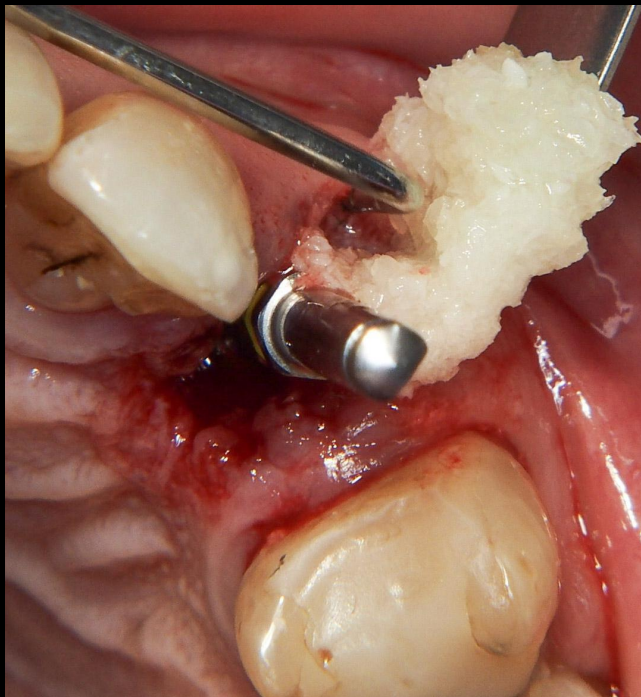


Verwijderen van de 23



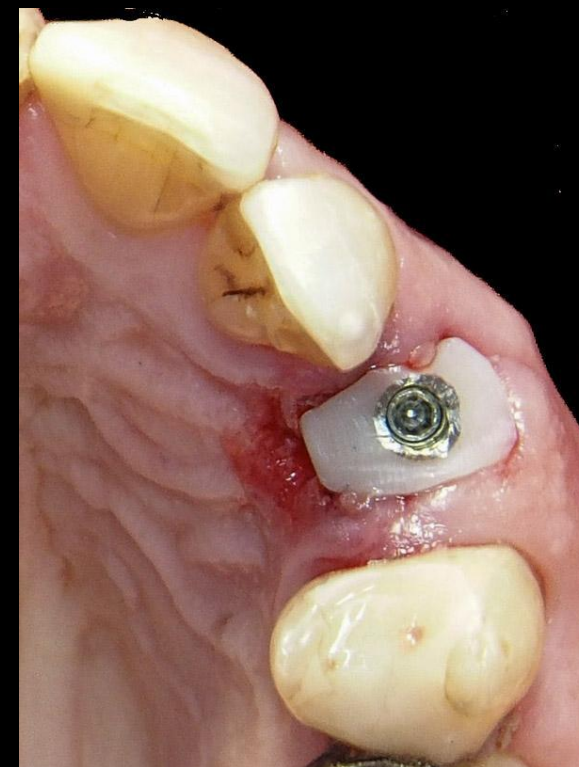
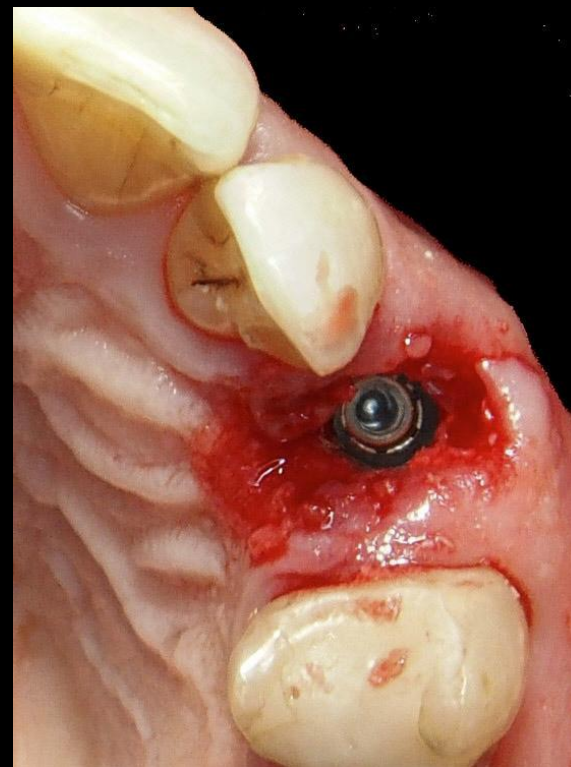


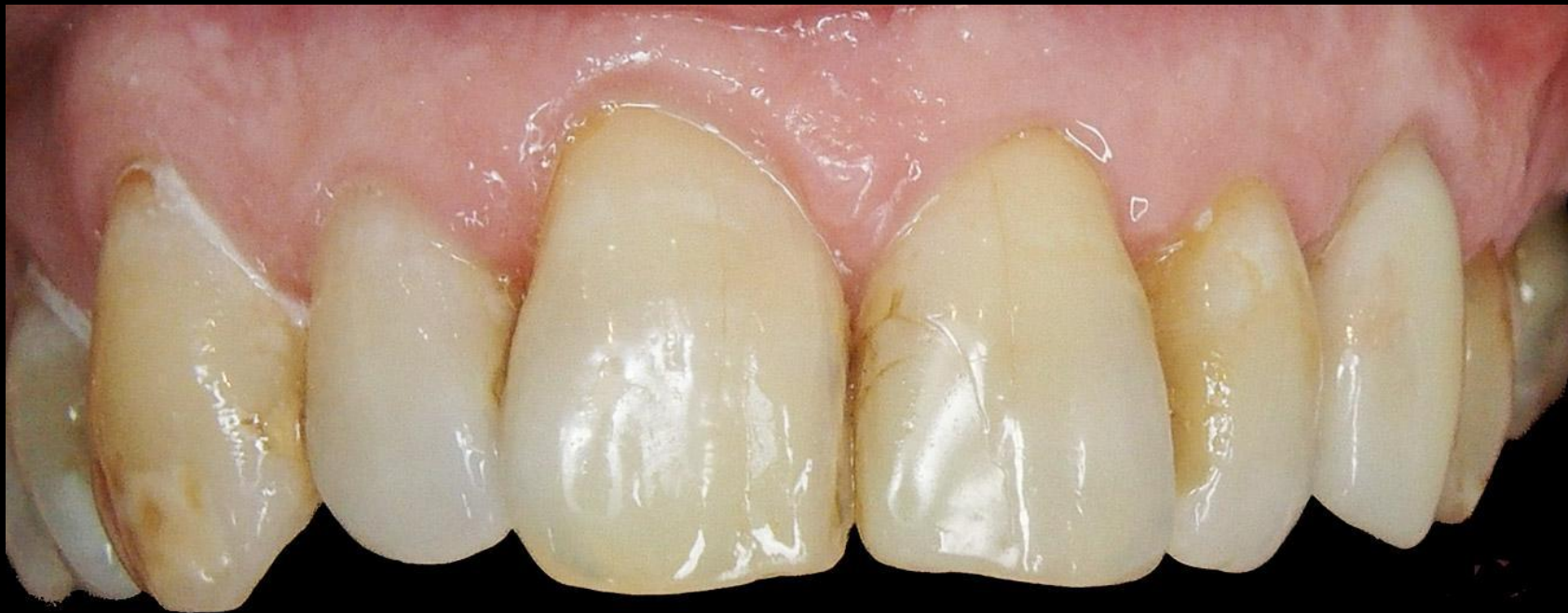Implantaat 23
wordt geplaatst



Dentograft wordt
rondom het
implantaat
aangebracht

Het implantaat wordt afgesloten met
een individueel gevormd healing
abutment





Vol zirkonium kroon 1 jaar in situ

