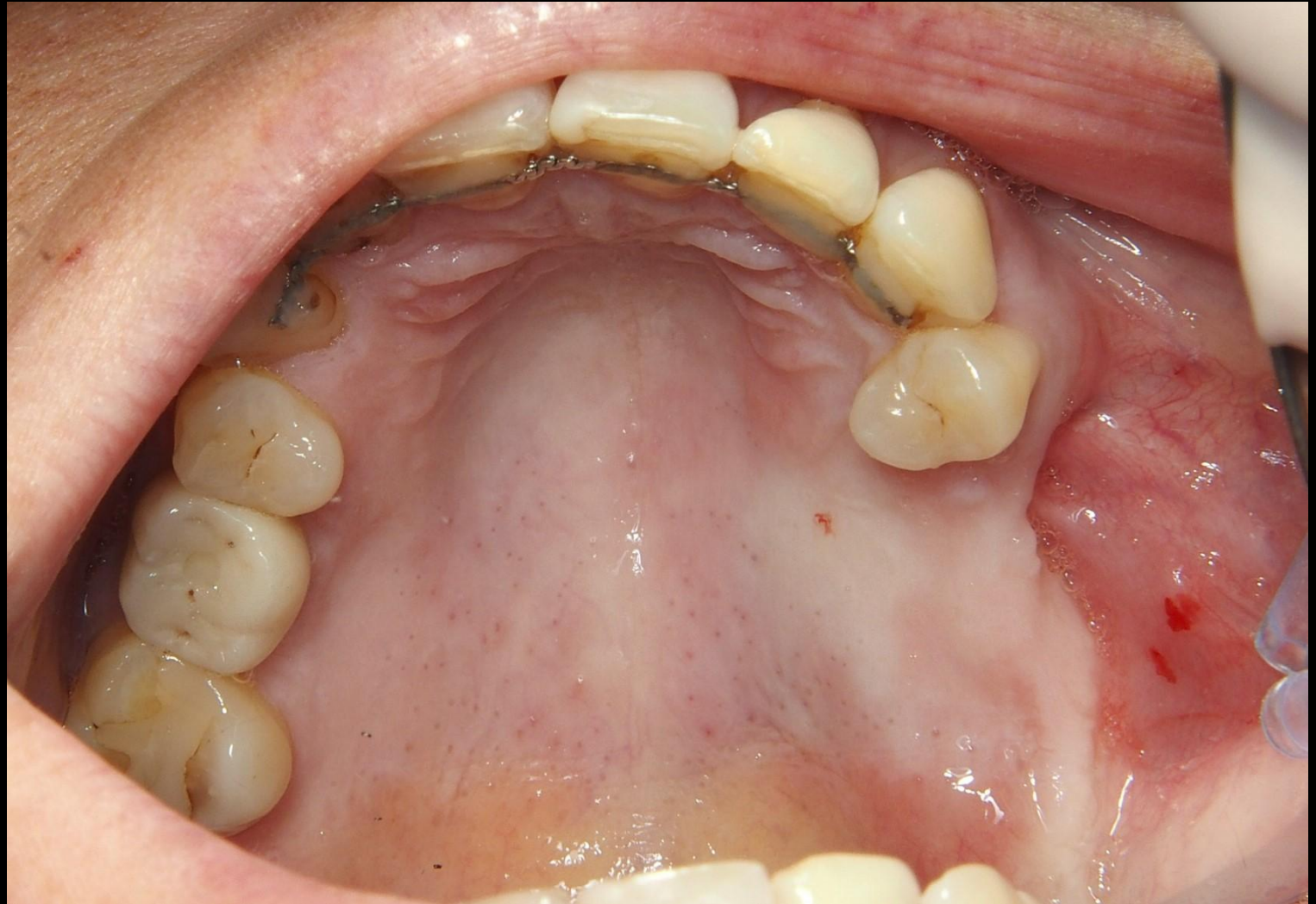
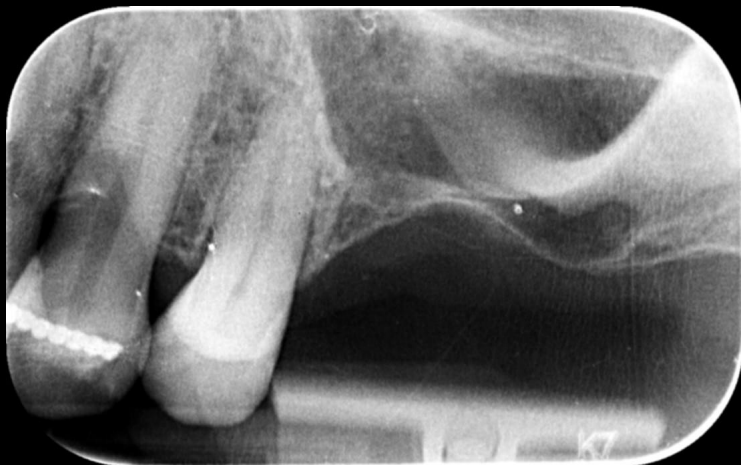
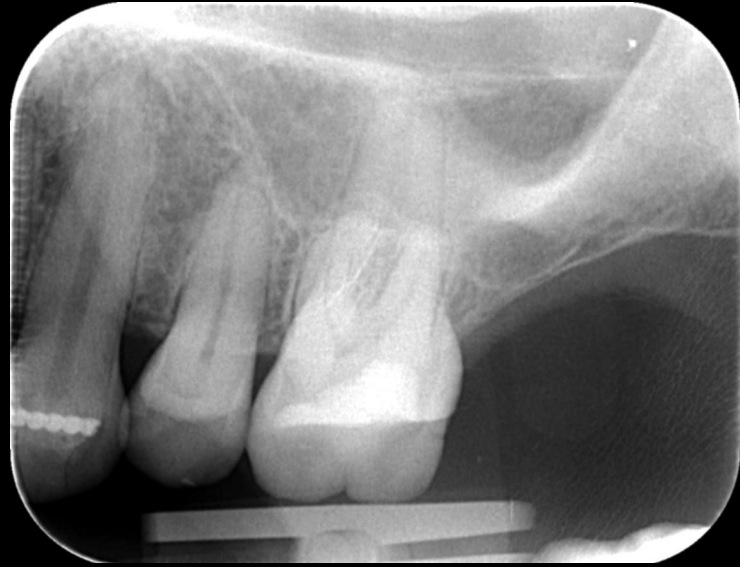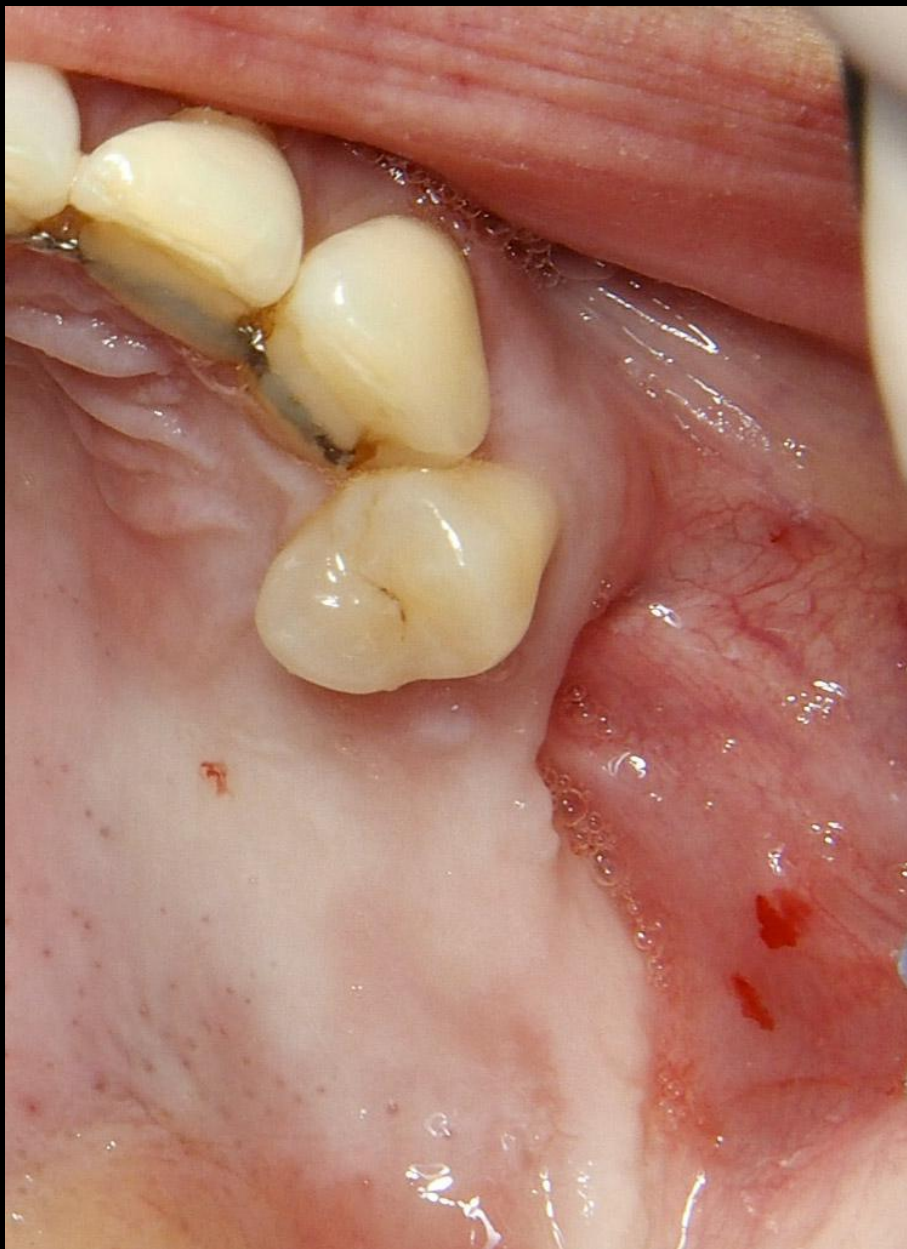Sinuslift en kaakverbreding met dentograft status na antrumperforatie 26



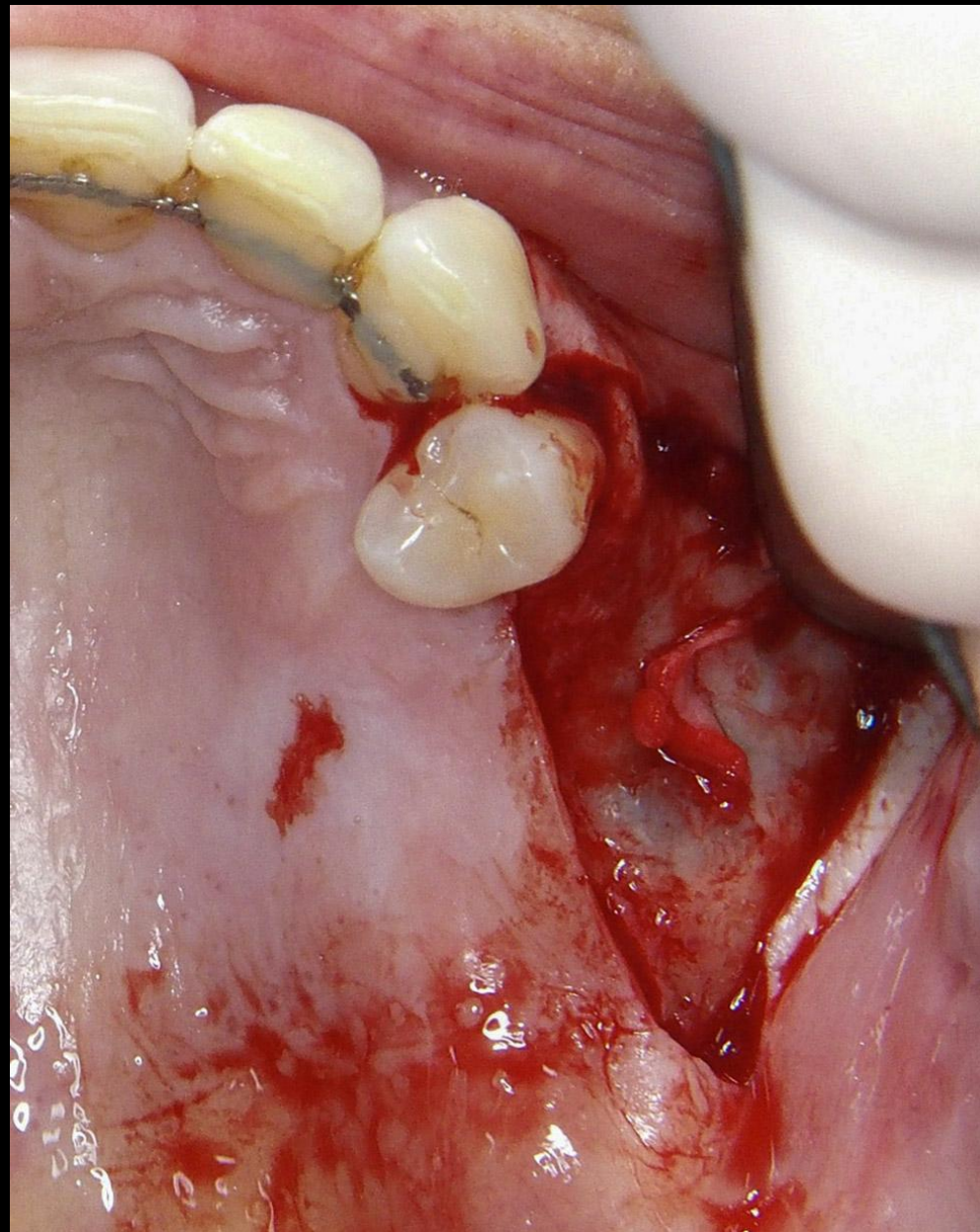
Chirurgie en Prothetiek: Sander Rijkenbarg, tandarts - implantoloog

Röntgen voor extractie en 1 jaar na extractie 26, waarbij een antrumperforatie ontstond.

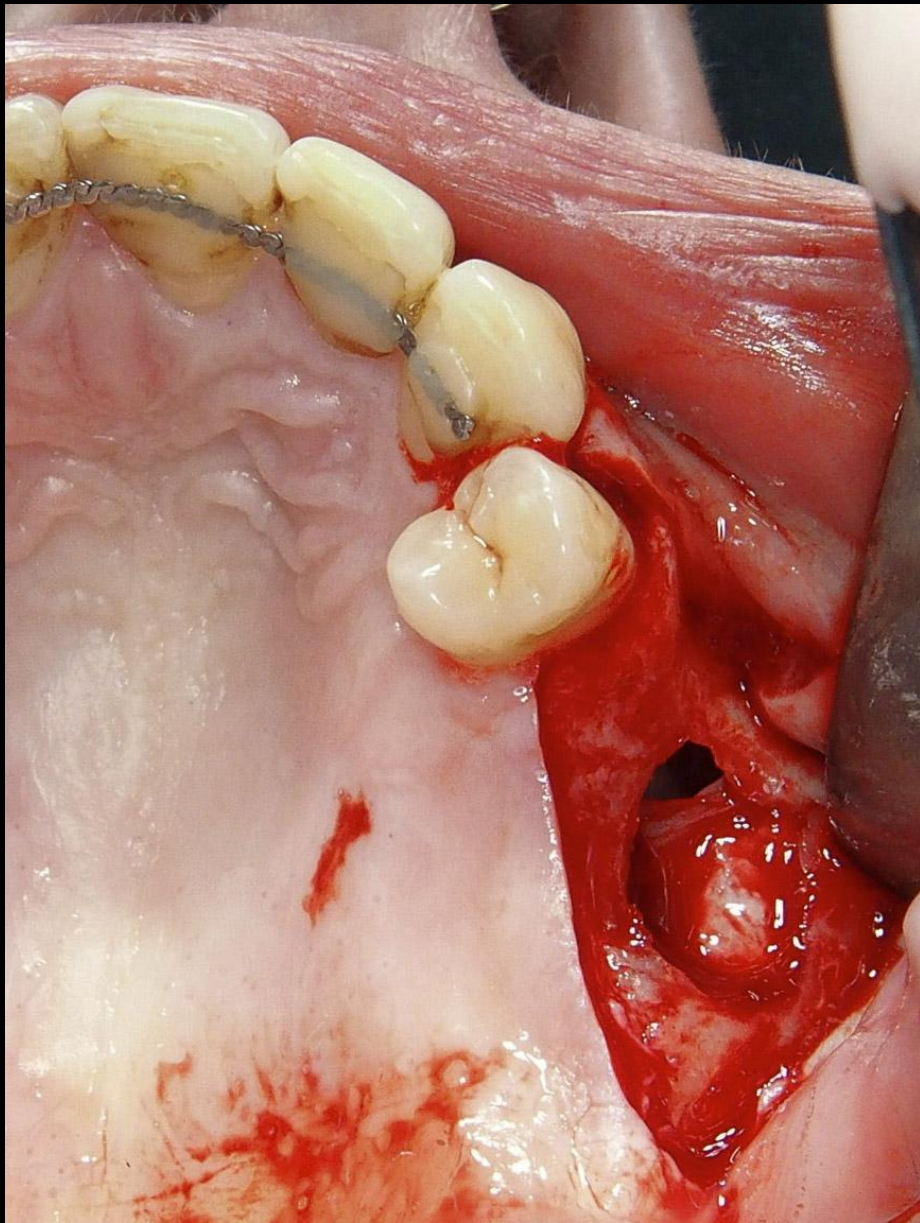




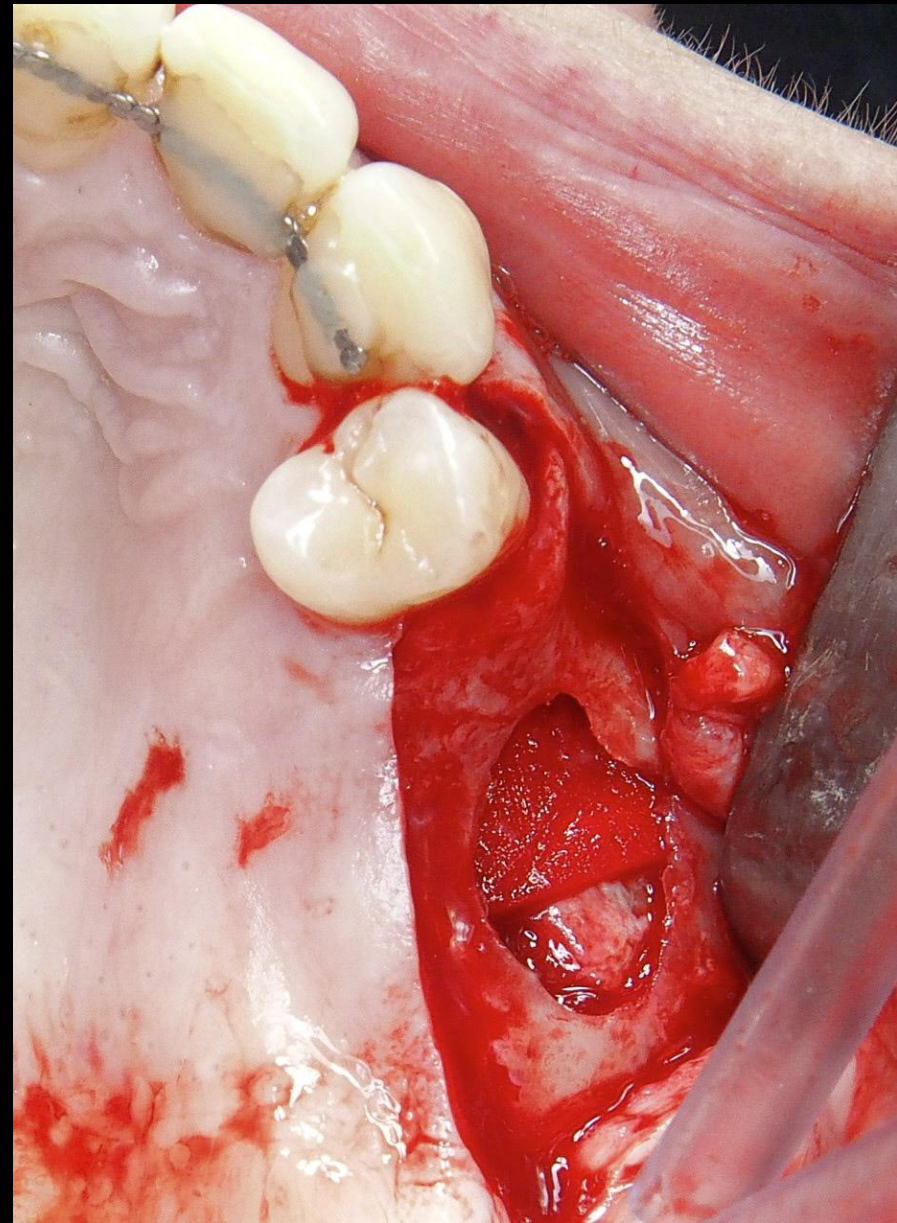
Fors verticaal en horizontaal defect



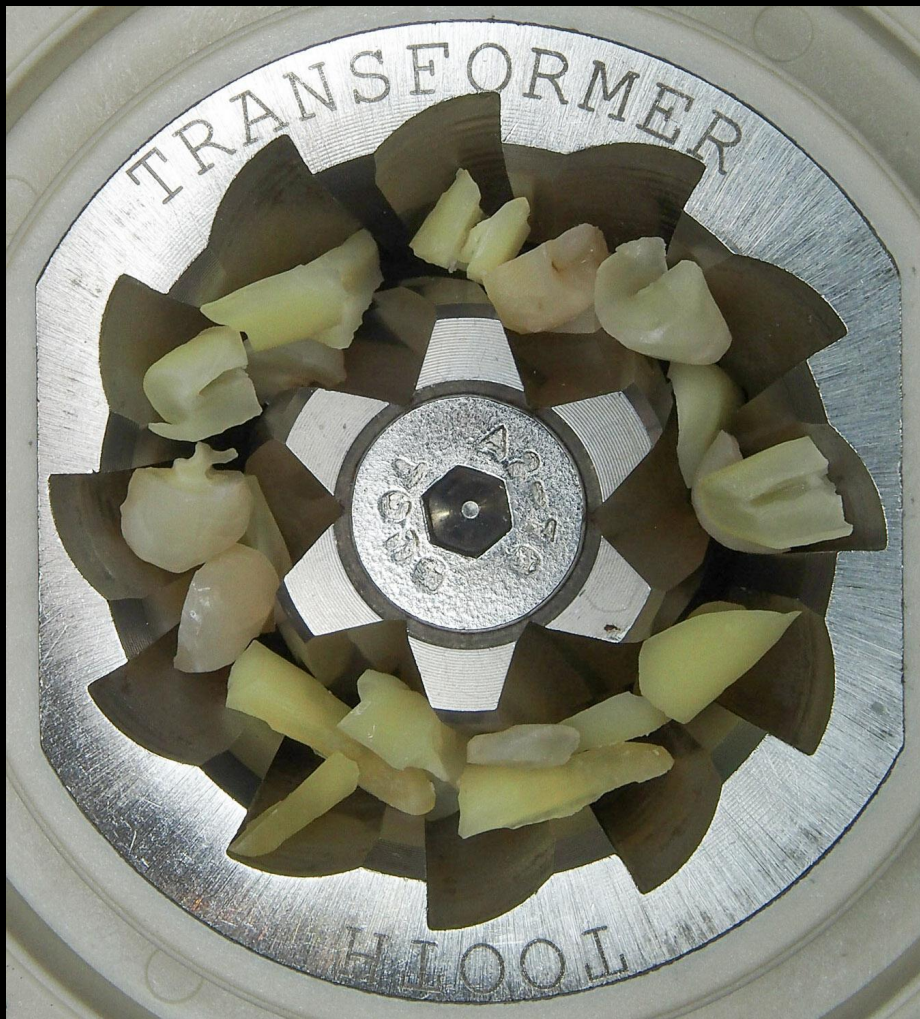Na afschuiven, de oude antrumperforatie zichtbaar.



Oude perforatie nog zichtbaar na
afschuiven Schneiderse membraan



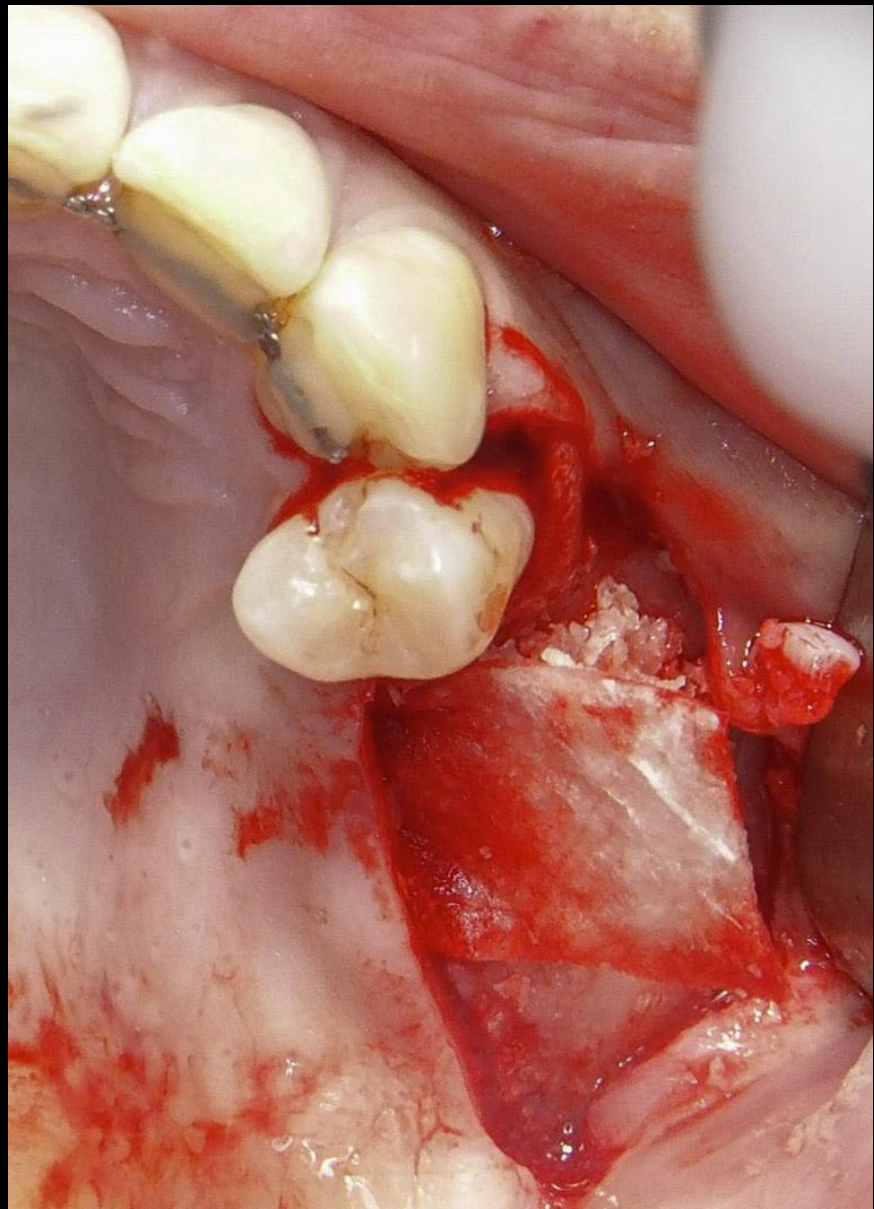
De perforatie afgedekt met een
collageen membraan



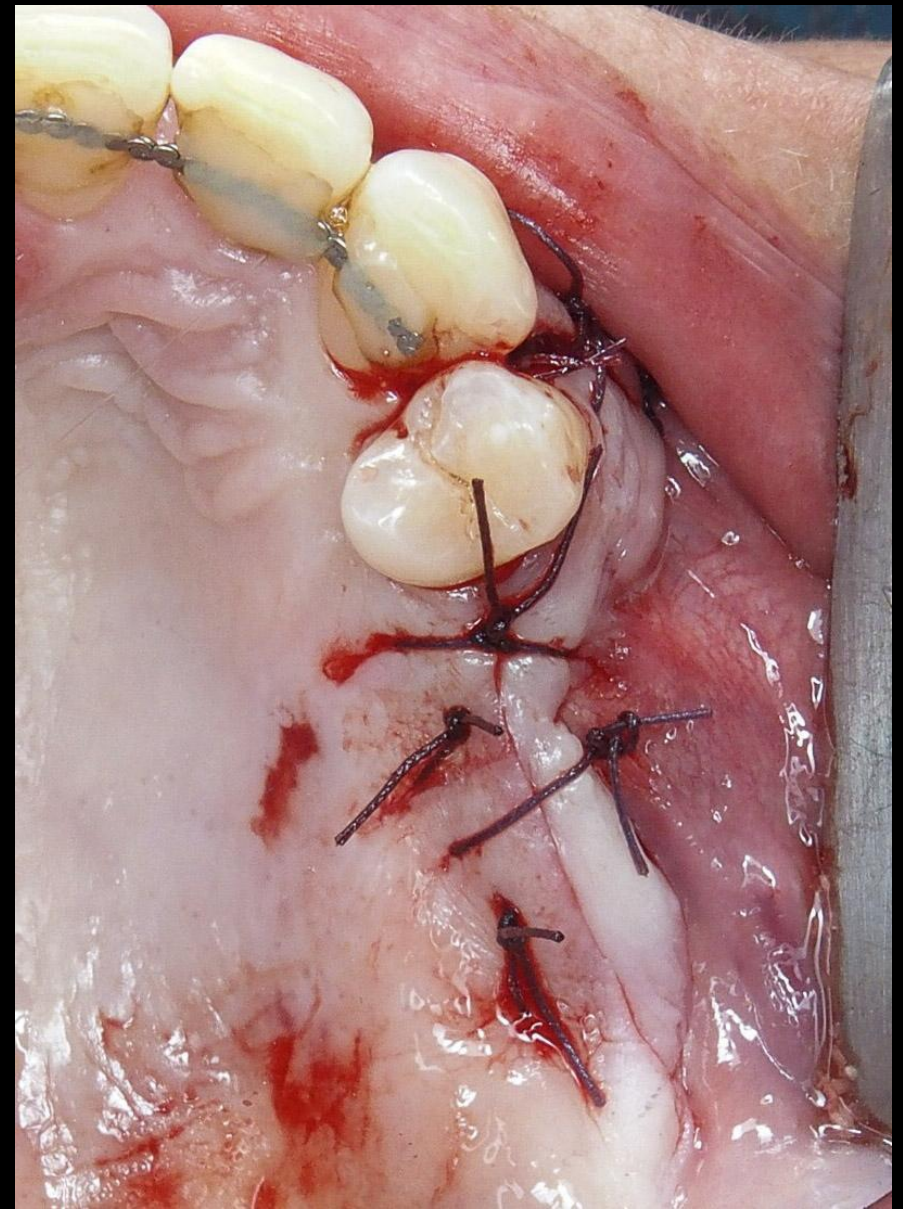
2 molaren dienen als donormateriaal
zowel glazuur als dentine worden
gebruikt.



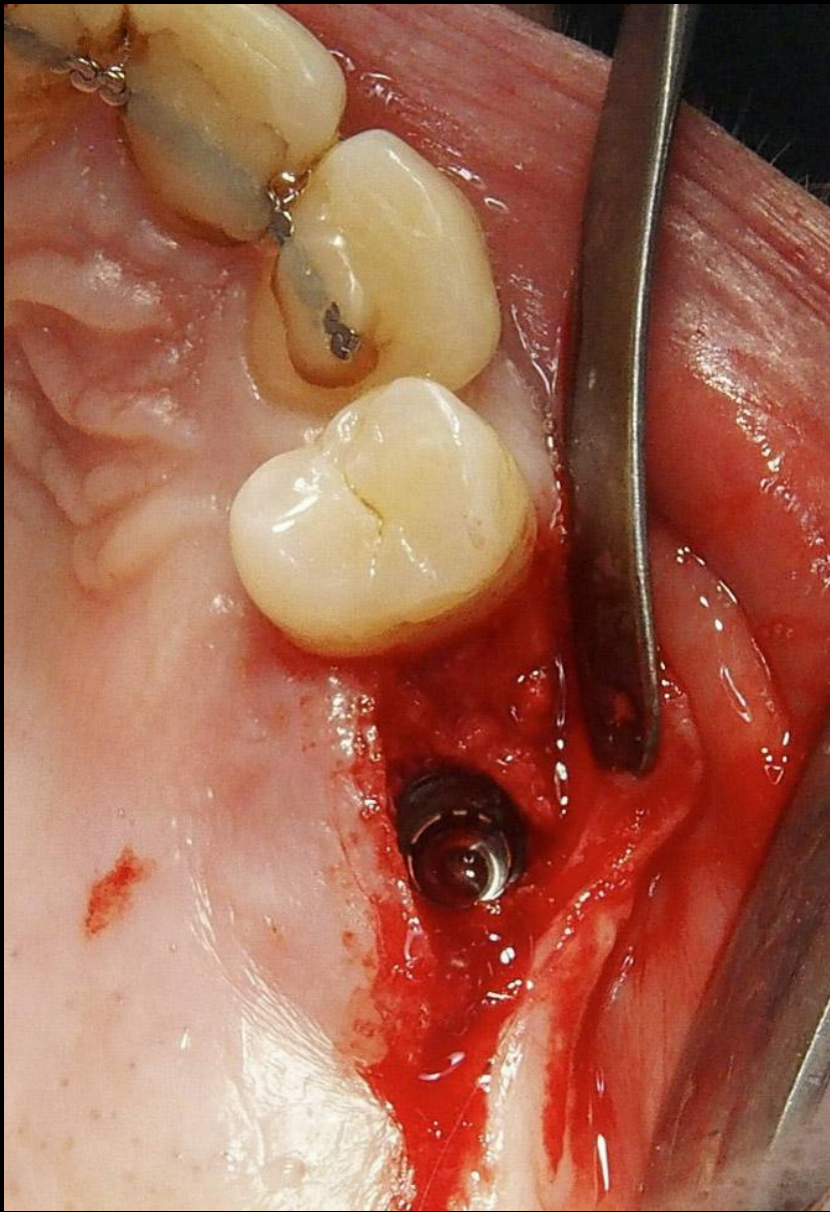
Na gebruik van de Toothtransformer
ontstaat een homogeen dentograft
donormateriaal



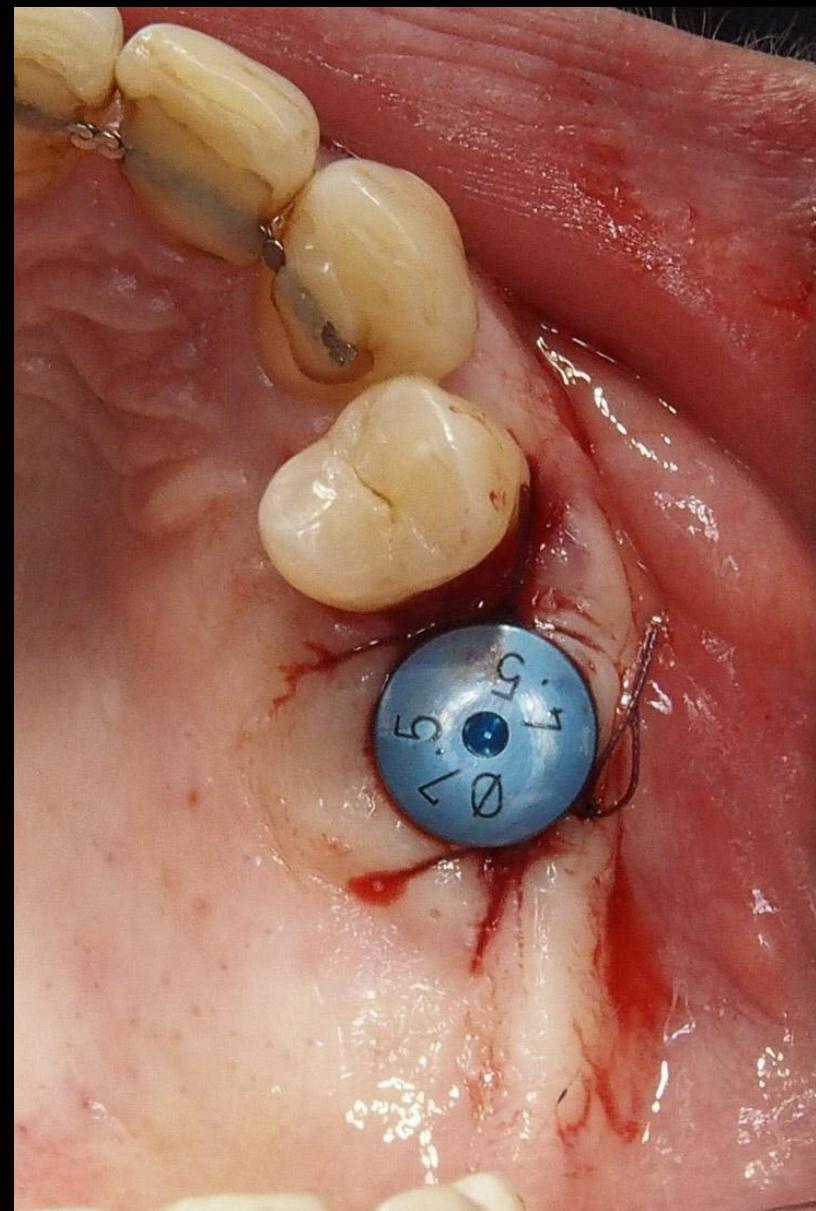
Verticaal en horizontaal
opgebouwd met de dentograaft



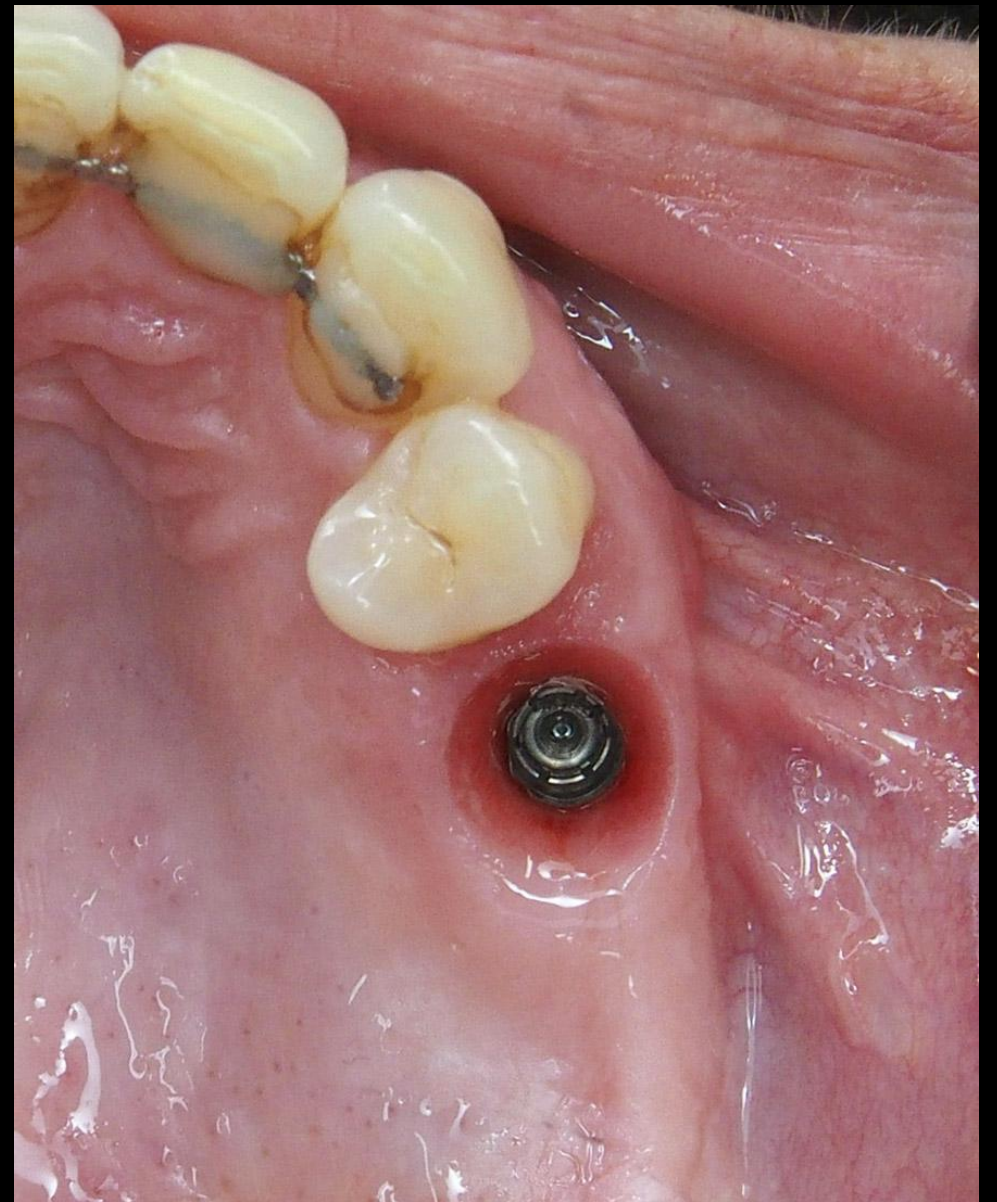
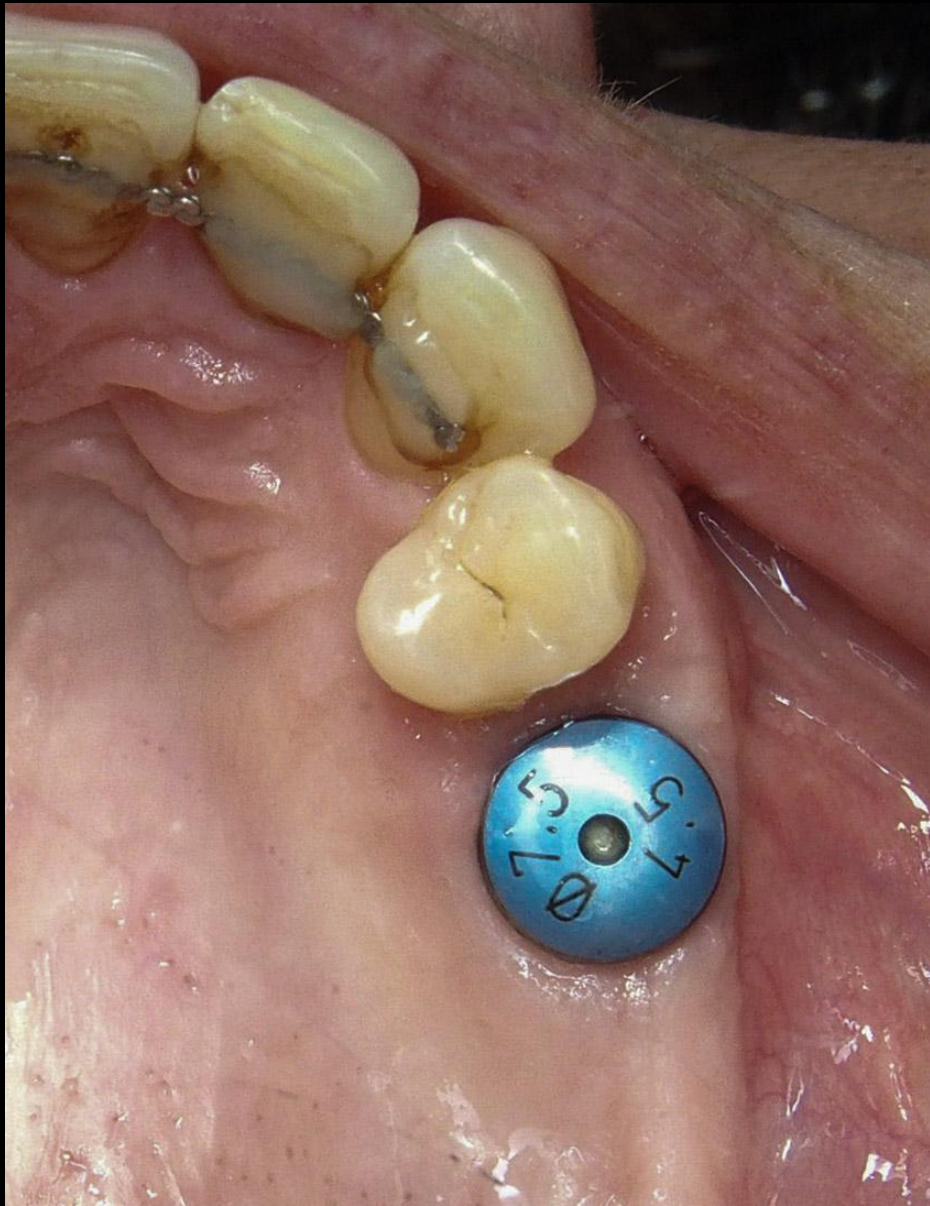Er werd gesloten met vicryl 4.0



Het implantaat 26 werd geplaatst
6 maand na de botopbouw

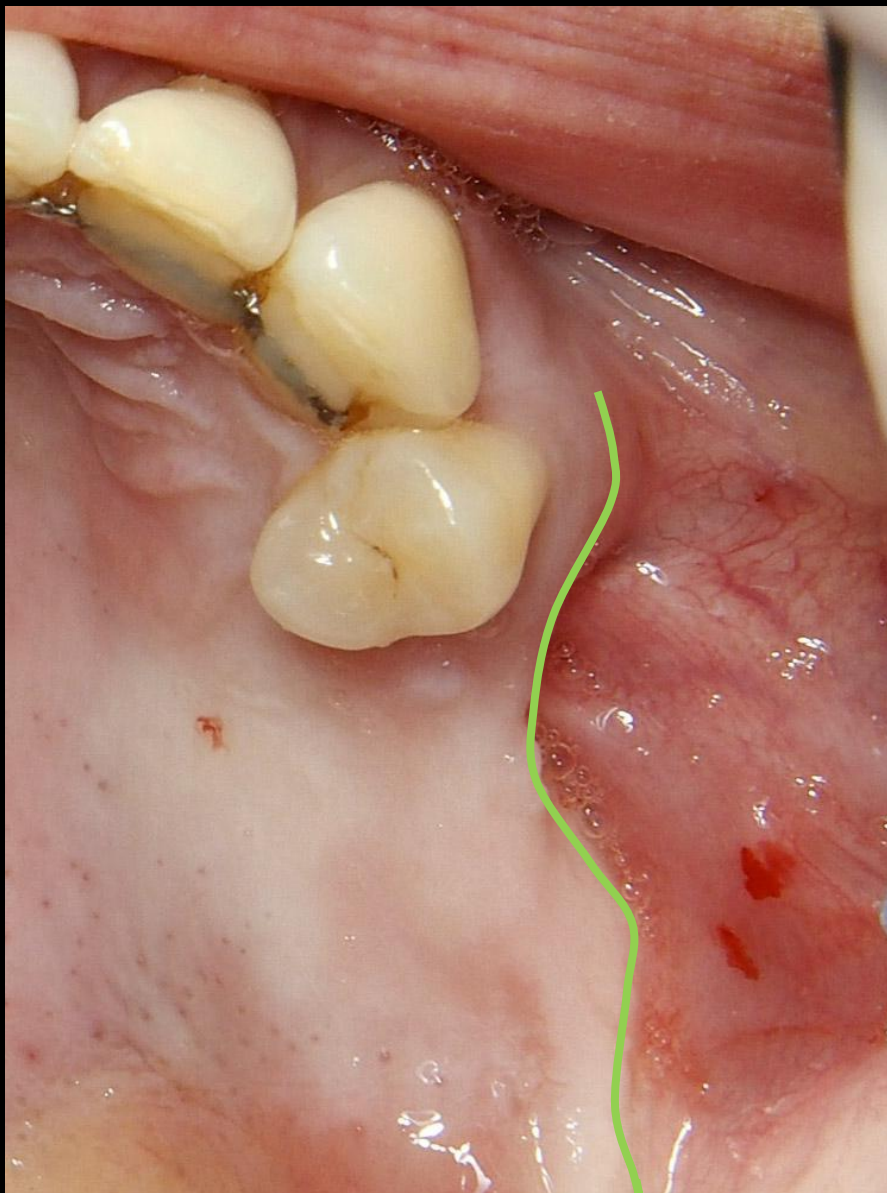

Er werd een buccal-roll techniek gebruikt
om de gingiva te verbreden buccaal

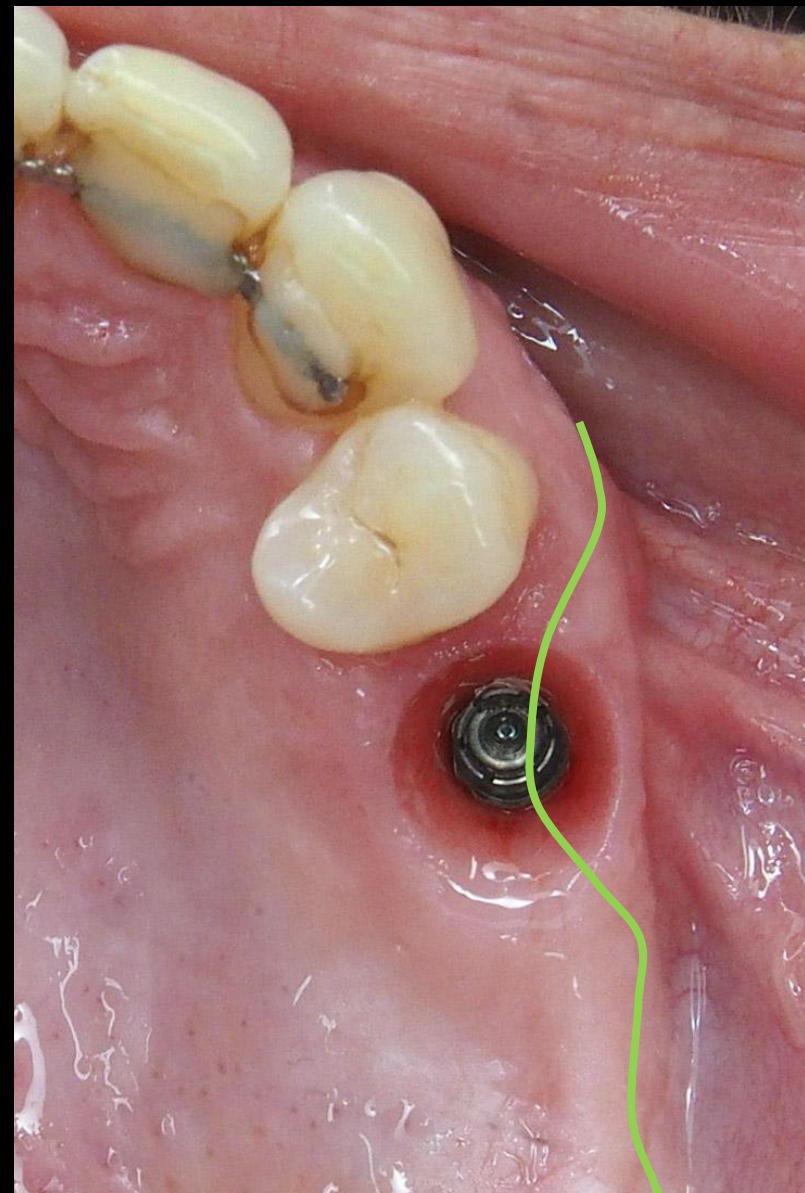


3 Maand na het plaatsen van het implantaat, goede osseointegratie en een stabiele gingiva

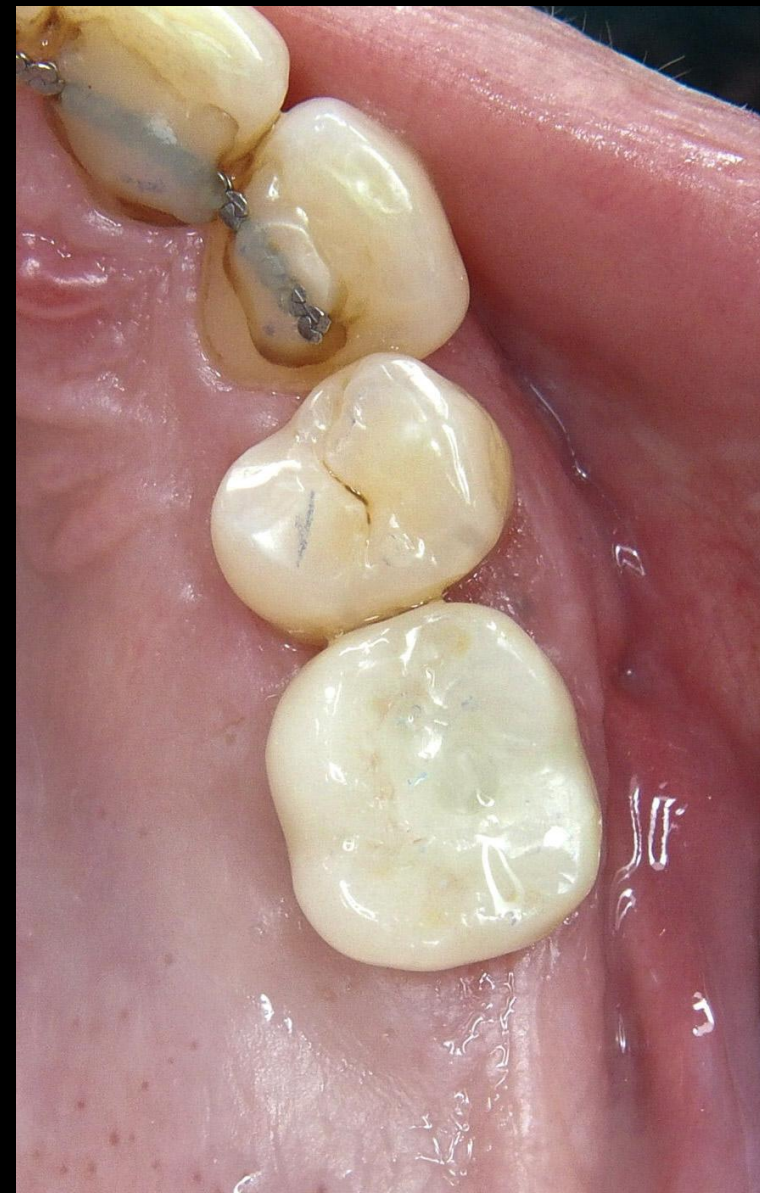Intake situatie

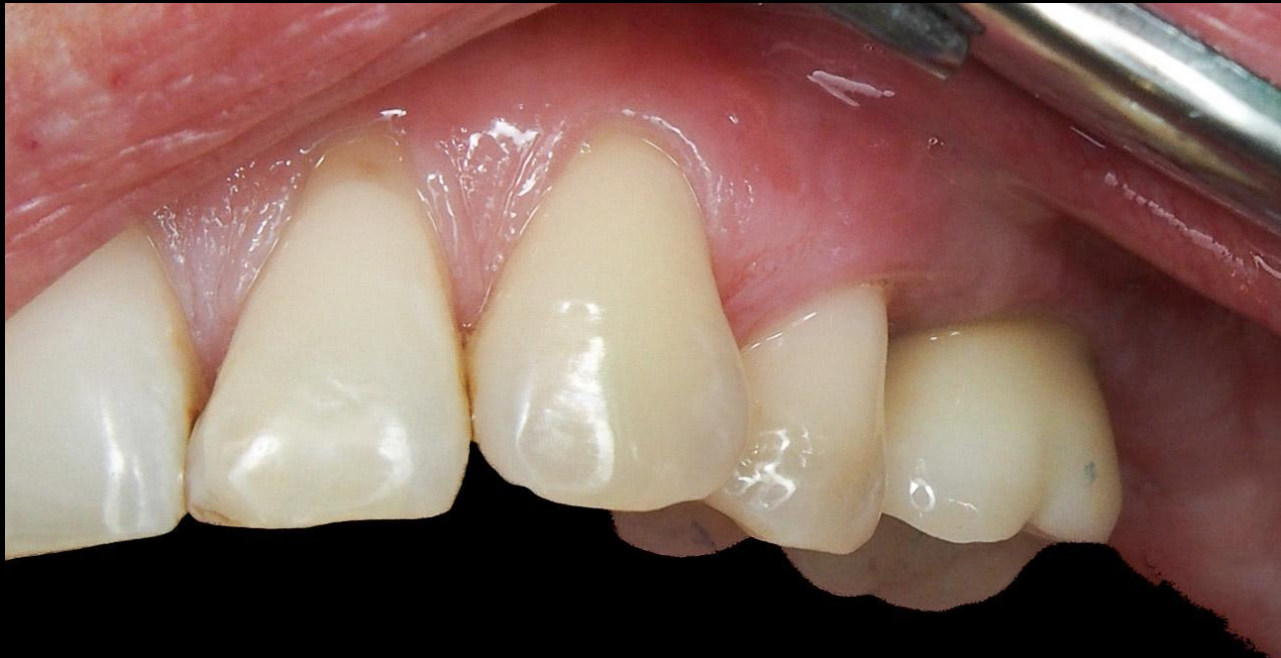

3 maand na plaatsen impl

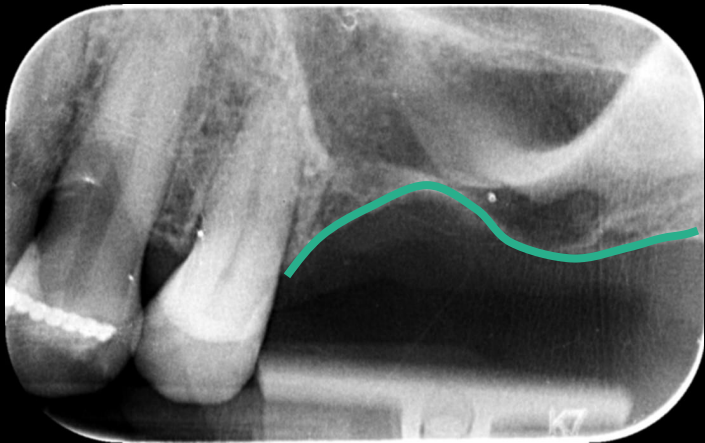


1 jaar na functie

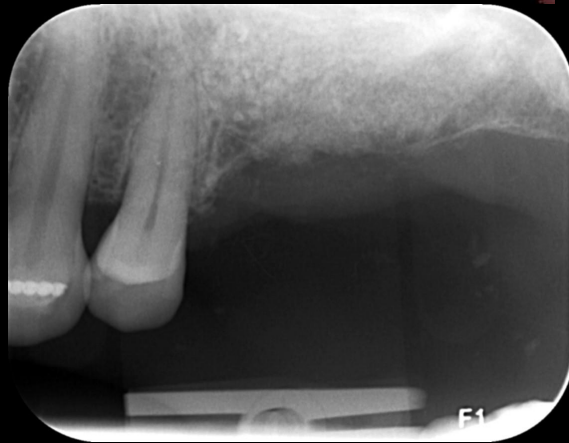



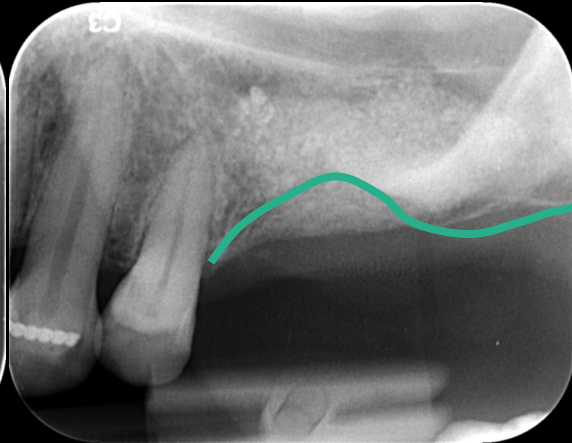
1 jaar na functie



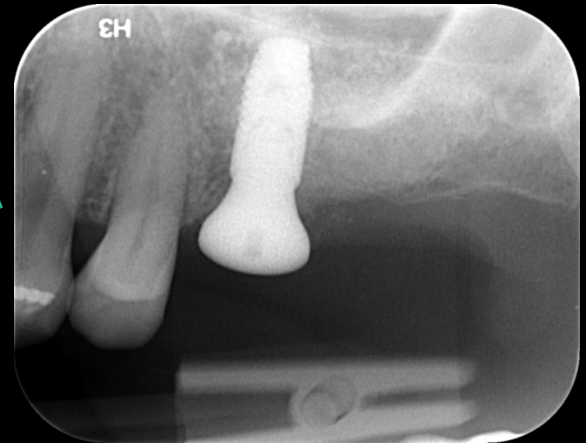Beginstuatie



botopbouw



6 maand later



na plaatsen impl